Aggiornamento ematologico

Inclusioni eritrocitarie: Corpuscoli di Howell-Jolly e di Pappenheim

MQZH 2008-01

TEORIA SCIENTIFICA

Scheda tecnica
Corpuscoli di Howell-Jolly

Ricorrenza
Post-splenectomia, iposplenismo, anemia emolitica grave, anemia megaloblastica, talassemia

Dimensioni
1 µm (raramente 0.5 µm) di diametro

Costituzione
Frammenti di nucleo cellulare (o di DNA)

Colore
blu scuro-violetto (colorazione combinata May-Grünwald-Giemsa)

Forma
Rotonda o leggermente allungata

Distribuzione
- in genere nella periferia cellulare
- isolati, raramente in gruppi

Possibilita' di confusione
Corpuscoli di Pappenheim, punti da colorazione basofila, precipitati colorati, depositi di trombociti.

La milza
Filtro e «officina di riparazione»

La milza funge da filtro per eritrociti abnormi -«Culling»- ed e' in grado di eliminare le inclusioni da eritrociti circolanti senza bisogno di distruggerli-«Pitting».

«Culling» (dall'inglese to cull = selezionare)
Solo gli eritrociti in grado di deformarsi possono passare la polpa rossa della milza. Eritrociti con un citoplasma rigido o con una membrana cellulare alterata vengono eliminati dalla milza.

«Pitting» (dall'inglese to pit = snocciolare)
Eritrociti con inclusioni si comprimono attraverso gli stretti spazi endoteliali dei seni splenici (1). La porzione contenente l'inclusione (corpuscolo di Howell-Jolly o di Pappenheim) rimane incastrata (2) ed infine si strappa (3). La restante parte di eritrocita (4) continua a circolare normalmente nel sangue (5).

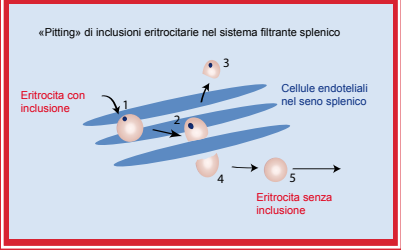

Introduzione

I corpuscoli di Howell-Jolly e di Pappenheim sono inclusioni eritrocitarie che si formano in quantita' minime anche in cellule sane durante l'eritropoiesi. Di conseguenza, nel quadro ematologico periferico di individui sani tali corpuscoli non vengono individuati o vengono individuati solo molto raramente.
La presenza di corpuscoli di Howell-Jolly o di Pappenheim nel quadro ematologico periferico indica quindi un'insufficienza della funzione filtrante splenica (in casi di post-splenectomia o di asplenismo), oppure deriva da una formazione abnorme di tali corpuscoli durante l'eritropoiesi.
Il campione 2008-01 H3b del controllo circolare proveniva da un paziente che era stato sottoposto a splenectomia (rimozione della milza) a causa di una stomatocitosi (un'anemia emolitica eriditaria).

Corpuscoli di Howell-Jolly

I corpuscoli di Howell-Jolly sono inclusioni eritrocitarie che si evidenziano nel quadro ematologico mediante colorazione di May-Grünwald-Giemsa e nella colorazione di reticolociti con blu di cresile.
Vengono formati da una frammentazione del nucleo dell'eritroblasto (= precursore nucleato degli eritrociti nel midollo osseo) oppure attraverso una divisione del materiale cromosomico durante la mitosi.
Una formazione elevata di corpuscoli di Howell-Jolly avviene in casi di eritropoiesi megaloblastica (in seguito ad insufficienza di vitamina B12 o di folati) ed in casi di anemie emolitiche gravi (in cui la vita media degli eritrociti periferici e' ridotta).

Formazione dei corpuscoli di Howell-Jolly

Durante la mitosi:

1 Un cromosoma si scinde dal fuso mitotico durante la mitosi.

2 Il nuovo eritroblasto contiene oltre al nucleo il materiale cromosomico scisso.

3 Successivamente, nel processo di maturazione, il nucleo dell'eritroblasto viene eliminato mentre il materiale cromosomico rimane.

4 Il nucleo dell'eritroblasto ha abbandonato la cellula mentre il corpuscolo di Howell-Jolly e' ancora visibile.

Durante la frammentazione patologica del nucleo dell'eritroblasto:

1 Eritroblasto basofilo durante la divisione cellulare.

2 Frammentazione patologica del nucleo cellulare (cariodieresi)

3 Una piccola parte del nucleo cellulare si separa dal resto.

4 La maggior parte die frammenti nucleari viene eliminata, rimane il corpuscolo di Howell-Jolly.

Caratteristiche morfolgiche

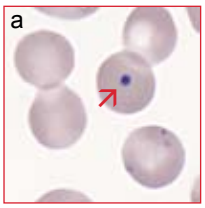

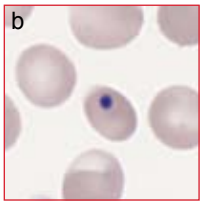

I corpuscoli di Howell-Jolly sono inclusioni eritrocitarie basofile scure e rotonde e si trovano in genere isolate nella periferia cellulare.
La figura a e la figura b mostrano corpuscoli di Howell-Jolly (colorazione May-Grünwald-Giemsa).

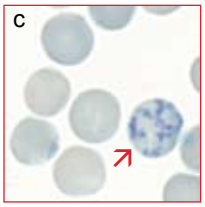

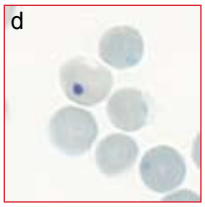

I corpuscoli di Howell-Jolly si colorano con il blu di cresile durante la colorazione die reticolociti a causa del loro contenuto di DNA:

c reticulocita
d corpuscolo di Howell-Jolly

Aggiornamento ematologico

TEORIA SCIENTIFICA

Scheda tecnica
Corpuscoli di Pappenheim

Ricorrenza
Post-splenectomia, iposplenismo, anemia sideroacrestica (=alterata utilizzazione del ferro), anemia emolitica, anemia megaloblastica, talassemia, anemia megaloblastica.

Dimensioni
<1 µm (a volte <0.5 µm) di diametro

Costituzione
Fini inclusioni ferrose

Colore
leggero blu-violetto (colorazione combinata May-Grünwald-Giemsa)

Forma
Irregolare, bordi definiti

Distribuzione
- in genere nella periferia cellulare
- isolati, doppietti o aggregati (cluster)

Possibilita' di confusione
Per es. corpuscoli di Howell-Jolly, punti da colorazione basofila, precipitati colorati, depositi di trombociti.

Nota: una diagnosi definitiva di questa inclusione eritrocitaria e' data dalla colorazione ferro.

Referti del quadro ematologico nella post-splenectomia e nell'iposplenismo

Quadro ematologico rosso

1 Cellule a bersaglio
2 Acantociti
3 Corpuscoli di Howell-Jolly
4 Corpuscoli di Pappenheim



Quadro ematologico bianco

Direttamente dopo la splenectomia:
Leucocitosi, neutrofilia, accentuata trombocitosi

Successivamente:
leggera trombocitosi, eventualmente leucocitosi, linfocitosi, monocitosi ed eosinofilia.

Redazione
Autrice *Annette Steiger*
Fotografie *Dr. R. Fried*

Consulenza scientifica
K. Bruni, Dr. J. Goede, Prof. Dr. J. Fehr
Klinik für Hämatologie
Universitätsspital Zürich

Corpuscoli di Pappenheim

I corpuscoli di Pappenheim sono inclusioni eritrocitarie contenenti ferro. Si evidenziano con la colorazione di May-Grünwald-Giemsa nel quadro ematologico e sono positivi alla colorazione ferro (Blu di Prussia).

Sono costituiti da aggregati di ferritina (= ferro legato a proteine, ferro di deposito). In condizioni patologiche, per es. nelle anemie sideroacrestiche (=alterata utilizzazione del ferro) i corpuscoli di Pappenheim sono costituiti da mitocondri (organelli, «centrali energetiche» della cellula) o da fagosomi (vacuoli digestivi) contenenti ferro.

Una formazione elevata di corpuscoli di Pappenheim avviene in casi di accelerata divisione cellulare durante l'eritropoiesi (per es. nell' anemia emolitica) o in casi di sintesi emoglobinica difettosa (per es. nelle talassemie e nelle anemie sideroacrestiche).

Caratteristiche morfologiche

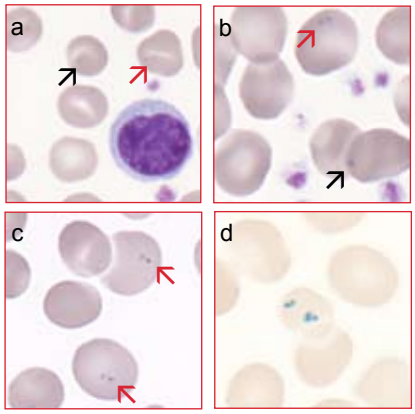

I corpuscoli di Pappenheim si trovano isolati, in coppia (doppietti) o in aggregati (cluster) in genere nella periferia cellulare degli eritrociti. A causa della loro dimensione ridotta e della leggera colorazione blu-violetta sono difficili da individuare in colorazioni May-Grünwald-Giemsa.

a, b, c Corpuscoli di Pappenheim isolati (frecce nere) e in doppietti (frecce rosse)

d Colorazione ferro: i corpuscoli di Pappenheim si colorano di blu a causa del loro contenuto ferroso.

Possibili confusioni

I corpuscoli di Howell-Jolly e di Pappenheim spesso non sono facili da riconoscere nel quadro ematologico. Altre inclusioni eritrocitarie e depositi possono rendere difficile la diagnosi.

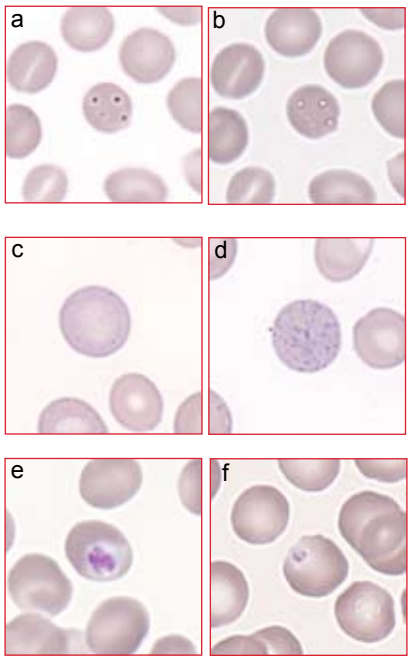

a, b **Precipitati colorati**
Manovrando la messa a fuoco del microscopio i precipitati brillano (la luce non viene diffratta). Al contrario, i bordi di un'inclusione eritrocitaria appaiono sfumati.

c, d **Punti nella colorazione basofila**
I punti possono essere fini «come la sabbia» (c) o grossolani «come la ghiaia» (d) Queste inclusioni sono presenti in grandi quantita' negli eritrociti e sono distribuiti in modo non uniforme in tutta la cellula. (Gli esempi riportati derivano dal controllo circolare MQ 2006-4 H3B)

e, f **Deposizione di trombociti**
I trombociti possono apparire depositati sugli eritrociti (artifatto dello stricio). In questo caso si osservano sulla superficie degli eritrociti degli aloni chiari intorno ai trombociti. In casi di vere inclusioni eritrocitarie si osserva, vicino all'inclusione, solo il normale chiarore centrale dell'eritrocita.