Aggiornamento ematologico

Sferociti

MQZH 2008-02

TEORIA SCIENTIFICA

Scheda tecnica
Sferociti

Ricorrenza
Sferocitosi ereditaria, emolisi causata da anticorpi contro strutture di superficie degli eritrociti (per es. in malattie autoimmuni, reazioni da trasfusioni, anticorpi della madre contro gli eritrociti del neonato (Morbus hämolyticus neonatorum) etc)

Terminologia
I termini sferocita e microsferocita vengono spesso usati come sinonimi. In alcuni casi vengono distinti in tre gruppi secondo le dimensioni (diametro misurato al microscopio):

Dimensione

Normocita	:	7 µm
Sferocita	:	4-6 µm
Microsferocita	:	≤ 4 µm

Aspetto
Eritrociti piccoli o molto piccoli, rosso scuri a causa dell'assenza del chiarore centrale.

Possibilita' di confusione
Microciti, eritrociti senza chiarore centrale ma di dimensioni normali come si osservano nelle zone troppo sottili dello stricio.

La membrana eritrocitaria

La membrana eritrocitaria e' costituita da un doppio strato lipidico esterno sostenuto, dal lato intracellulare, da un citoscheletro proteico (anchirina, spectrina, actina). Tale citoscheletro con struttura a tela di ragno conferisce all'eritrocita le tipiche proprieta' elastiche.
Difetti della mebrana eritrocitaria (per es. sferocitosi) sono causate da alterazioni del citoscheletro.

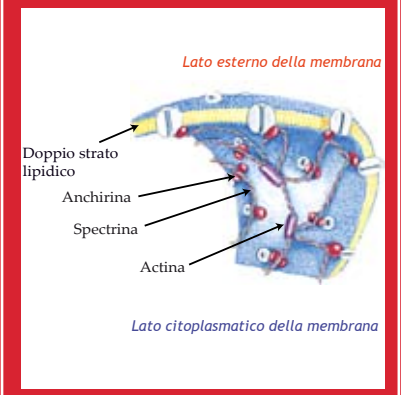

Introduzione

Gli sferociti sono eritrociti sferici che si originano in caso di perdita di materiale di membrana e che vengono eliminati precocemente dalla milza.
Diverse cause e meccanismi portano alla loro formazione.
Il nostro preparato per il controllo circolare 2008-02 H3b proviene da una paziente affetta da sferocitosi ereditaria (anemia sferocitica familiare).

Sferociti

Gli sferociti si sviluppano in casi di difetti alla membrana cellulare o al citoscheletro. Le cause possono essre diverse. La risultante perdita di materiale di membrana riduce la superficie della stessa. A causa dell'alterato rapporto fra superficie cellulare e volume citoplasmatico, l'eritrocita perde la sua forma biconcava (a disco) ed assume una forma sferica o quasi sferica.

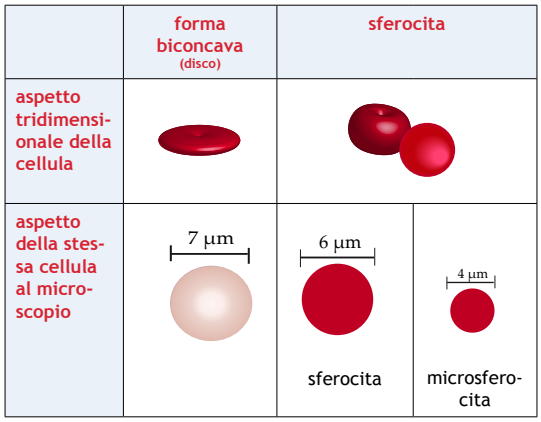

Le diamètre d'une sphère étant inférieur à celui d'un disque de même volume, les sphérocytes sont légèrement à nettement plus petits sous le microscope que les érythrocytes normaux (sphérocytes, microsphérocytes). Les sphérocytes ne montrent pas d'éclaircissement central.

Meccanismo di formazione

Causa	Meccanismo		Esempio patologico
Anomalie del citoscheletro		Il citoscheletro e il doppio strato lipidico sovrastante si disaccoppiano e microvescicole si staccano dalla cellula.	sferocitosi ereditaria
Danni al citoscheletro da calore eccessivo		Parti di membrana si staccano dalla zona di spectrina danneggiata, i frammenti eritrocitari generati formano sferociti.	Bruciature estese
Difetto di coagulazione intravasale		Processi di coagulazione con formazione di fibrina all'interno dei vasi. Gli eritrociti vengono danneggiati meccanicamente dai filamenti di fibrina -> si formano sferociti e schistociti.	Per es. in casi di leucemie e carcinomi
Emolisi immunitaria		Anticorpi si legano alla superficie eritrocitica. Le zone di membrana cariche di anticorpi vengono fagocitate dai macrofagi.	Per es. anemia autoimmunoemolitica, reazione di trasfusione

Aggiornamento ematologico

TEORIA SCIENTIFICA

La zona di striscio adatta

Una corretta interpretazione e' possibile solo in una zona di stricio adatta. Gli eritrociti devono essere distribuiti in modo uniforme e mostrare un chiarore centrale corrispondente a circa un terzo del diametro.


Zona adatta

Troppo sottile

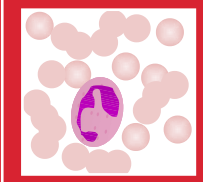
Troppo spessa

Criteri di identificazione dei normociti in microscopia

Alla base dell'identificazione di forme abnormi di eritrociti in microscopia sta sempre il confronto con i normociti.

I criteri morfologici dei normociti sono:

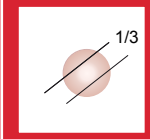

chiarore centrale corrispondente a circa un terzo del diametro totale


variante 1:
diametro di due normociti = diametro appr. di un neutrofilo


variante 2:
diametro di un normocita= diametro appr. di un piccolo nucleo di linfocita

Redazione
Autrice *Annette Steiger*
Fotografie *Dr. R. Fried*

Consulenza scientifica
K. Bruni, Dr. J. Goede, Prof. Dr. J. Fehr
Klinik für Hämatologie
Universitätsspital Zürich

Sferociti - interpretazione morfologica

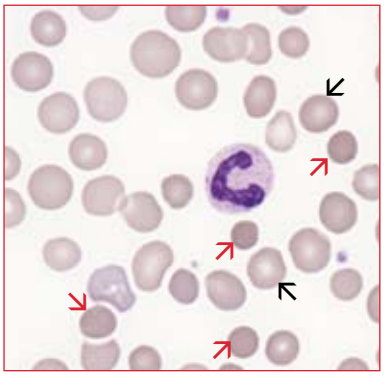

Gli sferociti appaiono nello stricio come cellule piccole, rosso scure e senza chiarore centrale (→).

Per l'interpretazione e' importante scegliere una zona dello stricio adatta. Oltre agli sferociti devono essere sempre presenti nello stesso campo visivo normociti di dimensioni normali e con chiarore centrale (→).

Per valutare la dimensione degli eritrociti si effetua un confronto con le dimensioni di un leucocita.

Sferociti
Normocita
Eritrociti policromatici (giovani reticolociti)

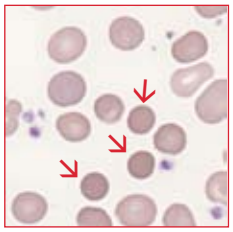

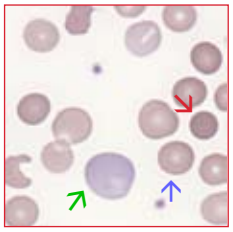

Sferociti e indici eritrocitici nell'ematogramma

Definizione	Unita' di misura	Valori di riferimento	Quadro ematico con sferociti
MCV (Volume cellulare medio)	fl	80–100 fl	normale o elevato (raramente ridotto)
MCH (Quantita'media di emoglobina)	pg	27–32 pg	normale o elevato
MCHC (Concentrazione media di emoglobina)	g/l	315–365	elevata (circa 40%) o normale
RDW-CV* (Anisocitosi eritrocitica)	%	10–16%	generalmente elevata
RDW-SD* (Anisocitosi eritrocitica)	fl	37–46 fl	generalmente elevata

** RDW = red cell distribution width*

Nonostante gli sferociti appaiano nel quadro ematico come microciti, essi mostrano un volume cellulare normale o minimamente ridotto. Per compensare l' elevata eliminazione di sferociti il midollo osseo aumenta la produzione di eritrociti. Si osserva un aumento di eritrociti immaturi nel sangue periferico.
Gli eritrociti policromatici (giovani reticolociti) appaiono nel quadro ematico come eritrociti grandi, di colore blu-violetto senza chiarore centrale. Con un diametro di circa 9 µm sono piu' grandi di un normocita e presentano un maggiore volume cellulare (MCV).

MCV La coesistenza di sferociti ed eritrociti policromatici e' la causa di un valore da normale ad elevato.

MCH Questo valore e' normale o elevato in presenza di sferociti.

MCHC La presenza di sferociti puo' portare in circa 40% die casi ad un elevato valore MHCH.
(Altrimenti questo valore e' raramente alterato. Esso viene percio' anche utilizzato come "controllo di qualita'" nella calibrazione degli apparecchi di ematologia (MHCH alterato: ricercare possibili errori nella determinazione emoglobina/ematocrito dell'apparecchio)
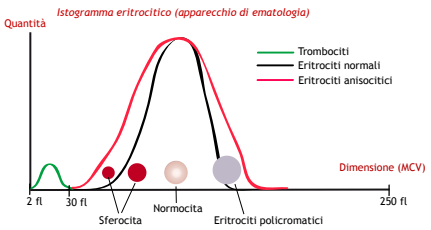
RDW In casi di coesistenza di sferociti, normociti ed eritrociti policromatici questo valore e' elevato. L'innalzamento del valore RDW e' un indizio importante della presenza di cellule con volumi diversi.