Aggiornamento ematologico

Lo spostamento a sinistra

MQZH 2008-03

THEORIA SCIENTIFICA

Glossario

Midollo osseo

Il midollo osseo rosso è l'organo destinato alla produzione del sangue. Negli adulti si trova nelle estremità del femore e dell'omero nonchè nelle vertebre, costole, ossa del cranio, sterno e bacino (nota bene: il midollo spinale non è midollo osseo ma tessuto neurale del sistema nervoso centrale).

Setticemia

Infezione sistemica molto pericolosa che origina da un focolaio infetto, in genere di origine batterica, e si espande attraverso il sangue in tutto il corpo.

Citochine

Le citochine (per es. interferone, interleuchine, fattori stimolanti le colonie (CSF)) sono sostenze endogene che controllano la diffrenziazione e la crescita di cellule. Oggi vengono utilizzate anche nella terapia. Un esempio è il fattore stimolante le colonie di granulociti (G-CSF, Neupogen®), che accelera la ripresa della granulopoiesi nei pazienti trattati con chemoterapia riducendo cosi' il rischio di infezioni pericolose.

Cause dello spostamento a sinistra

La differenziazione fra uno spostamento a sinistra di tipo reattivo e uno di tipo patologico è a volte complicata.
Oltre all'esame del referto ematologico completo puo' essere utile considerare i risultati di altre analisi di laboratorio, referti clinici, risultati di altri metodi diagnostici ed eventuali monitoraggi clinici.

Cause del tipo reattivo

- gravidanza (fisiologico)
- infezioni batteriche
- infezioni non infettive
- ricovero da trattamenti citostatici (chemoterapia)
- varie: stress fisico, emorragia acuta, emolisi, farmaci (corticosteroidi)
- necrosi di tessuti (per es. infarto cardiaco)
- neoplasie non ematologiche (tumori)
- spostamento a sinistra estremo in caso di setticemie o somministrazione di fattori di crescita (G-CSF/ GM-CSF)

Cause del tipo patologico

La causa è un'affezione maligna del sistema ematico. Lo spostamento a sinistra è accentuato nella leucemia mieloide cronica (CML), meno accentuato nelle altre malattie appartenenti alle sindromi mieloproliferative:
- Osteomielofibrosi
- Policitemia vera
- Trombocitemia essenziale

Introduzione

L'elevata presenza di neutrofili bandati e l'insorgenza di precursori nel sangue periferico vengono definite come «spostamento a sinistra» della granulopoiesi.
Le cause possono essere di tipo reattivo o di tipo patologico.
Il nostro preparato del controllo circolare 2008-03 H3B proviene da un paziente con spostamento a sinistra di tipo reattivo dovuto a setticemia.

La granuolopoiesi

Le cellule ematiche vengono prodotte nel midollo osseo rosso a partire da cellule staminali pluripotenti. Da queste cellule staminali, sotto l'effetto di citochine, si differenziano e si moltiplicano tutte le linee delle cellule ematiche mature («ematopoiesi»). Il processo di formazione dei granulociti neutrofili è detto «granulopoiesi».

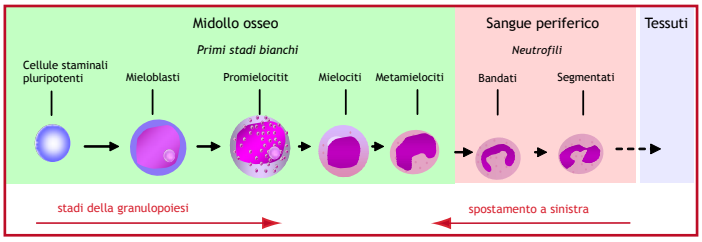

Nel sangue periferico di individui sani si trovano solo neutrofili con nuclei segmentati o bandati, la percentuale di questi ultimi pero' non dovrebbe eccedere il 16% dei leucociti.

Lo spostamento a sinistra nella granulopoiesi

Esistono diverse cause che portano ad un accumulo in periferia di cellule immature della granulopoiesi in seguito ad un'aumentata mobilitazione delle riserve del midollo osseo. In questo caso la percentuale dei neutrofili bandati è superiore al 16% dei leucociti e/o si osserva la presenza di altri stadi precursori. Il termine «spostamento a sinistra» origina dalla rappresentazione schematica della granulopoiesi, che viene in genere descritta da sinistra a destra.

Lo spostamento a sinistra di tipo reattivo

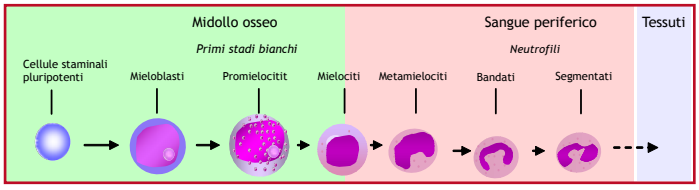

Lo spostamento a sinistra di tipo reattivo è una reazione fisiologica ad una situazione temporanea, pertanto è reversibile.

Quadro ematico
- Neutrofili bandati > 16% dei leucociti
- Eventualmente singoli metamielociti/mielociti
- Raramente promielociti o blasti ("reazione leucemoide*")
- Numero totale dei leucociti e dei neutrofili generalmente elevato
- Eventualmente segni di tossicità (granulazione grossolana, vacuoli, strie basofile nel citoplasma)

* per es. in caso di infezioni sistemiche o di trattamento con fattori stimolanti le colonie (per es. G-CSF)

Lo spostamento a sinistra di tipo patologico

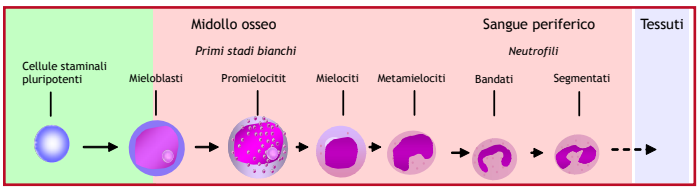

La causa di uno spostamento a sinistra di tipo patologico è una degenerazione maligna delle cellule ematiche nel midollo osseo a livello delle cellule staminali pluripotenti. Senza terapia adeguata è pertanto irreversibile.

Quadro ematico
- Neutrofili bandati > 16% dei leucociti
- metamielociti/mielociti/promielociti/blasti
- Numero totale dei leucociti e dei neutrofili variabile secondo la patologia
- Eventualmente accompagnato da basofilia o/e eosinofilia

Aggiornamento ematologico

THEORIA SCIENTIFICA

Glossario

Terminologia relativa alla colorazione May-Grünwald-Giemsa

Acidofilo/eosinofilo
Reazione a coloranti acidi
(in microscopia: rosso/rosa)

Azzurrofilo
Reazione a coloranti azzurri
(in microscopia: rosso porpora/rosso violetto)

Basofilo
Reazione a coloranti basici
(in microscopia: blu/grigio)

Neutrofilo
Reazione a coloranti neutri, o a coloranti basici o acidi contemporaneamente
(in microscopia: rosa pallido, marroncino)

Apparato di Golgi

L'apparato di Golgi è una struttura delimitata da membrana e coinvolta in diverse funzioni metaboliche. Deve il suo nome al patologo italiano Camillo Golgi. La zona dell'apparato di Golgi appare nei promielociti e mielociti come un alone perinucleare chiaro che non si colora con i metodi May-Grünwald-Giemsa.

Nucleoli

I nucleoli sono rotondi o ovali, dal bordo scuro e nitido e un interno chiaro simile a una bolla. L'aspetto e' di «cratere in un paesaggio lunare».

Segni di tossicità

Strie basofile

Grosse inclusioni azzurre-grigie del citoplasma («corpi di Döhle»)

Granulazione tossica

Granulazione grossolana azzurrofila

Vacuoli

«Buchi» bianchi e dai contorni nitidi nel citoplasma cellulare

Segni di tossicità come la granulazione tossica possono complicare l' identificazione dei diversi stadi della granulopoiesi.

Colophon

Autrice Annette Steiger
Fotografie Dr. Roman Fried

Consulenza scientifica
K. Bruni, Dr. J. Goede, Klinik für Hämatologie, Universitätsspital Zürich

© 2008 Verein für medizinische Qualitäskontrolle
www.mqzh.ch

Riassunto degli aspetti morfologici della granuolopoiesi

		Dimensioni	Nucleo	Cromatina	Citoplasma	Granulazione
Mieloblasti		15-16 µm	Rotondo o leggermente sinuoso	Fine («a carta velina»), in genere uno o piu' nucleoli	Sottile o mediamente largo. Basofilo chiaro o scuro	Nessuna
Promielociti		15-25 µm	Eccentrico, leggermente ovale	Solo leggermente aggregata, in genere uno o piu' nucleoli	Basofilo scuro, evidente chiarore perinucleare (zona del Golgi)	Densa granulazione primaria (grossolana, azzurrofila)
Mielociti	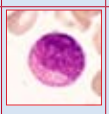	10-20 µm	Ovale, leggermente appiattito nella zona del Golgi	Moderatamente aggregata, nucleoli non visibili	Meno basofilo, acidofilia crescente, il chiarore della zona del Golgi è meno evidente	Ridotta granulazione primaria, sempre piu' fine e neutrofila
Metamielociti		10-15 µm	Sinuoso o a ferro di cavallo	Decisamente aggregata, a grumi, nucleoli non visibili	Neutrofilo, chiarore perinucleare non piu' visibile	Rari granuli primari, in genere fine e neutrofila
Bandati e segmentati		12-15 µm	A banda o segmentato (per i criteri di differenziazione vedi Aggiornamento ematologico 2007-3)	Aggregata, grumosa, senza nucleoli	Neutrofilo	Omogenea, fine, neutrofila
Cambiamenti morfologici durante lo sviluppo e la maturazione cellulari.		Riduzione delle dimensioni cellulari	Riduzione delle dimensioni nucleari	- incremento della densita' della cromatina - nucleoli non piu' visibili	Passaggio da basofilo -> sempre piu' acidofilo -> neutrofilo	Passaggio da: granuli primari grossolani ed azzurrofili -> granulazione fine e neutrofila

Cambiamento della morfologia nucleare durante la granulopoiesi

Dallo stadio di metamielocita in poi il citoplasma dei precursori è simile. Pertanto per la distinzione delle fasi di differenziamento sono piu' utili le caratteristiche del nucleo.

Le fotografie seguenti provengono dal nostro preparato per il controllo circolare (spostamento a sinistra di tipo reattivo dovuto a setticemia). Le cellule mostrano segni di tossicità come reazione all'infezione (granulazione tossica, vacuoli).

Caratteristiche del nucleo

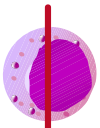

Mielocita

- Leggermente appiattito nella zona del Golgi
- Nessuna sinuosita'
- Nessun nucleolo

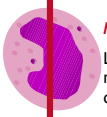

Metamielocita

La sinuosità si estende su meno della metà del diametro nucleare

Bandati

La sinuosità si estende su piu' della metà del diametro nucleare

Segmentati

Connessione filiforme e senza cromatina tra i segmenti nucleari

Mielocita

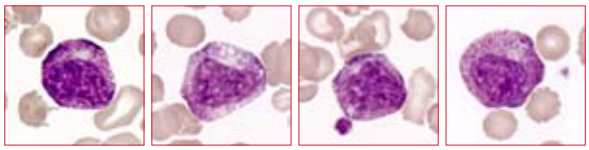

Metamielocita

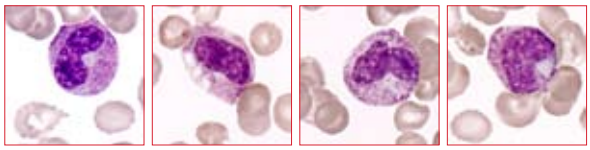

Bandati

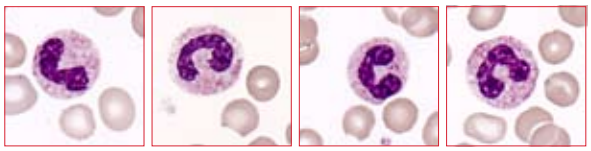
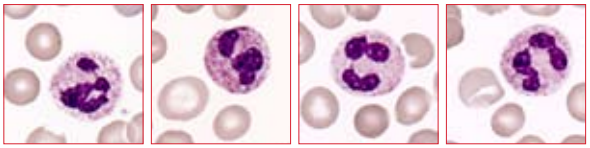
Segmentati