Aggiornamento ematologico

Referti ematologici nella leucemia mieloide cronica

MQZH 2011-03

Introduzione

La leucemia mieloide cronica (LMC) insorge soprattutto in persone di età matura e rappresenta circa il 15–20% di tutte le leucemie dell'età adulta (l'età media al momento della diagnosi è 50–60 anni, ma possono essere affette anche persone più giovani). La causa è un'anomalia cromosomale acquisita delle cellule staminali ematopoietiche (cromosoma Philadelphia). Questa anomalia non è ereditaria. Le cause della sua origine sono sconosciute.
Il decorso della LMC comprende una fase cronica, una fase accelerata e una fase blastica. Ciasuno di questi stadi è caratterizzato da definiti referti ematologici, clinici e citogenetici-molecolari.
Il campione del controllo circolare 2011-3 proviene da una paziente di 36 anni con una diagnosi primaria di leucemia mieloide cronica nella prima fase cronica (positiva a *BCR-ABL1*).

Patogenesi

Nella maggior parte dei pazienti si forma il cosiddetto cromosoma Philadelphia dal legame di una parte del cromosoma 9 al cromosoma 22 (traslocazione). Sul cromosoma Philadelphia si origina quindi il gene di fusione *BCR-ABL1*, che a sua volta produce la proteina di fusione patologica BCL-ABL, una tirosina chinasi. La tirosina chinasi BCL-ABL interferisce in diversi "programmi" delle cellule staminali, come ad esempio la divisione cellulare, la crescita, la differenziazione e l'apoptosi (morte cellulare programmata).

La conoscenza di questi meccanismi viene sfruttata anche nella terapia. La somministrazione di cosiddetti inibitori della tirosina chinasi per tempi prolungati può riuscire ad evitare gli effetti dannosi sulle cellule staminali.

Referti ematologici quantitativi della LMC

I referti ematologici quantitativi cambiano col cambiare delle tre fasi di decorso. Al momento della diagnosi la maggior parte dei pazienti si trova nella fase cronica.

Fase cronica

Quadro ematico bianco
- leucocitosi (può essere estrema)
- spiccato spostamento a sinistra della granulopoiesi con diffusione di precursori mieloidi fino allo stadio di blasti (soprattutto mielociti, blasti <10%)
- in genere basofilia, spesso eosinofilia

Trombociti
- trombocitosi (in circa il 50% dei pazienti)
- eventualmente frammenti nucleari di megacariociti; micromegacariociti

Quadro ematico rosso
- leggera anemia collaterale normocromica-normocitica
- eventualmente eritroblasti singoli

Fase accelerate

- aumento della leucocitosi
- blasti nel midollo osseo o nel sangue 10-19%
- basofilia >20%
- aumento dell'anemia
- nuova trombopenia <100 G/l o nuova trombocitosi >1000 G/l

Fase blastica

- Blasti nel midollo osseo o nel sangue > 20% (circa 2/3 mieloblasti, 1/3 linfoblasti)

Neoplasie mieloproliferative (MPN)

Sotto il nome di *neoplasie mieloproliferative (MPN)* sono comprese, secondo la classificazione WHO del 2008, un gruppo di patologie caratterizzate dall'espansione clonale di una o più linee ematopoietiche nel midollo osseo. Tali cellule sono poco affette nella loro funzione fisiologica, al contrario delle cellule delle *sindromi mieloplastiche (MDS)*.

Appartengono alle neoplasie mieloproliferative:

- **leucemia mieloide cronica (LMC)**
- **policitemia vera (PV)**
- **trombocitemia essenziale (TE)**
- **mielofibrosi primaria (MFP), osteomielofibrosi (OMF) o osteomielosclerosi (OMS)**

inoltre le forme rare:

- leucemia neutrofilica cronica (LNC)
- leucemia eosinofila cronica (LEC)
- sindrome ipereosinofila (HES))
- mastocitosi sistemica (SM)
- neoplasie mieloproliferative inclassificabili

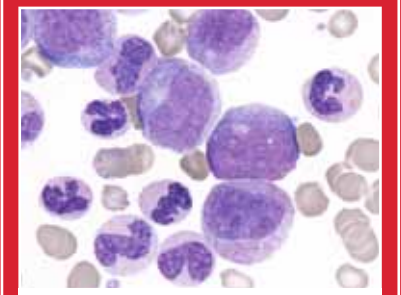

LMC Fase cronica

* *espansione clonale= linea cellulare in continua divisione discendente da un unica cellula precursore*

Aggiornamento ematologico

Fotografie

Maturazione dissociata

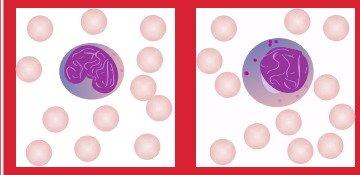

Picnosi nucleare

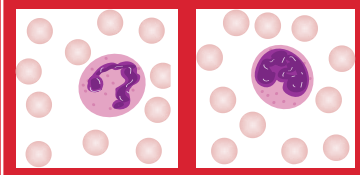

Basofili con degranulazione parziale e completa

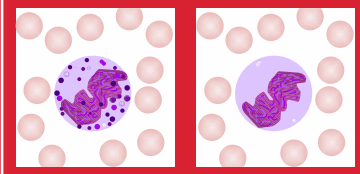

Eosinofili granulati immaturi e atipici

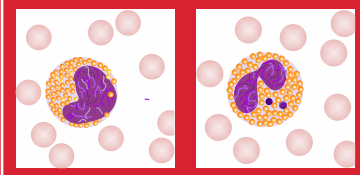

Anisocitosi trombocitica, frammento nucleare di megacariocita

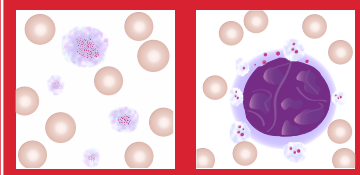

Neutrofili necrobiotici

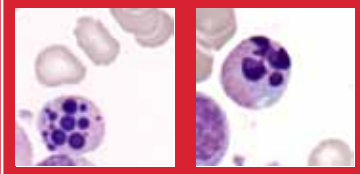

A volte nelle leucemie, ma spesso dovuti alla preparazione di strisci più di 2 ore dopo il prelievo

Colophon
Autrice *Annette Steiger*
Fotografie *Dr. Roman Fried*

Consulenza scientifica
K. Schreiber, Dr. J. Goede, Klinik für Hämatologie, Universitätsspital Zürich

© 2011 Verein für medizinische Qualitätskontrolle www.mqzh.ch

Aspetti morfologici della LMC nell'emocromo

Granulopoiesi

Lo spostamento a sinistra della granulopoiesi percorre tutti gli stadi, da metamielociti a blasti, di cui i mielociti sono i più rappresentati.

▶ Morfologia
- maturazione dissociata (= diversi stadi di maturazione di nucleo e citoplasma)
- picnosi nucleare (= grosse porzioni di cromatina densa, a grumi)

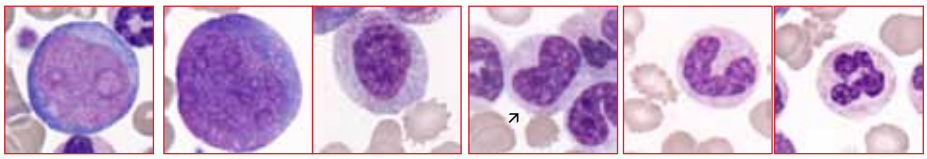

Blast | Promyelozyt | Myelozyt | Metamyelozyt | Stabkerniger | Segmentkerniger

Basofili

I basofili, presenti in numero più elevato del normale, mostrano spesso alterazioni morfologiche, che rendono difficile la classificazione all'ossrvatore non allenato.

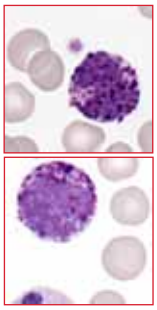

▶ Morfologia
Basofili con perdita parziale o totale della granulazione
(pochi o nessun granulo basofilo)

Eosinofili

Anche gli eosinofili sono presenti in numero più elevato del normale ma spesso non sono completamente maturi e in parte presentano granulazioni atipiche.

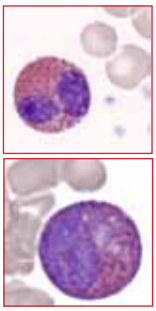

▶ Morfologia
- eosinofili, in parte precursori (per es. mielociti eosinofili)
- a volte depositi di granuli basofili accanto a quelli eosinofili

Trombociti

Il numero di trombociti è decisamente ridotto oppure decisamente elevato. La morfologia è alterata, cellule immature entrano in circolo.

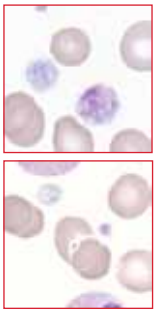

▶ Morfologia
- anisocitosi (= evidenti differenze nella dimensione dei trombociti)
- singole cellule enormi (>7 µm)
- granulazioni atipiche (= spesso forme ipogranulate)
- micromegacariociti (=precursori abnormi dei trombociti)
- frammenti nucleari di megacariociti
  (= frammenti nucleari delle cellule precursori)

Quadro ematico rosso

La morfologia è inizialmente normale. Con il progresso della patologia si possono però sviluppare forme anomale e diffusione in circolo di elementi immaturi.

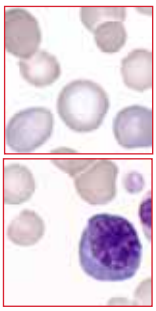

▶ Morfologia
- anisocitosi (= evidenti differenze nella dimensione degli eritrociti)
- poichilocitosi (= diverse forme atipiche di eritrociti)
- eritroblasti (= presenza in circolo di precursori nucleati)