Aggiornamento ematologico

Referti ematologici nelle beta-talassemie

MQZH 2012-01

Introduzione

Le talassemie sono anomalie di origine genetica che alterano la sintesi quantitativa delle catene di globina dell'emoglobina. A seconda della catena interessata si suddividono in alfa e beta talassemie. Le beta talassemie sono diffuse soprattutto nell'area mediterranea. Secondo il difetto genetico e l'aspetto clinico si differenziano in talassemia minima, minor, intermedia e major. I quadri clinici rispettivi variano dalla situazione di portatori completamente asintomatici senza necessità di terapia (talassemia minima/minor) fino ad anemie che si manifestano già in età neonatale, necessitano trasfusione e presentano anomalie scheletriche (talassemia major).
Nella diagnosi differenziale in presenza di microcitosi vanno considerate sia le talassemie che la carenza di ferro (sideropenia). In genere è possibile esprimere un parere già in base ai valori ematici quantitativi.
Il campione del controllo circolare 2012-01 proviene da una paziente di 50 anni con una beta-talassemia intermedia in seguito a splenectomia.

Patogenesi

L'emoglobina umana è costituita da due componenti: il gruppo eme, che contiene ferro e lega l'ossigeno, e le globine (proteine), formate dalla combinazione di diverse catene

(α, β, γ, δ). Nella beta-talassemia, per un difetto genetico vengono prodotte poche o nessuna catena beta. Le catene alfa, che di conseguenza sono più numerose, sono instabili, si aggregano e precipitano. Questi precipitati causano l'eliminazione precoce degli eritroblasti nel midollo osseo, oppure un'accelerata distruzione di eritrociti periferici maturi (ematopoiesi ineffettiva, emolisi).
L'organismo cerca di compensare questa perdita stimolando l'eritropoiesi con eritropoietina. Nelle talassemia intermedia e major, l'eccessiva stimolazione porta ad un aumento di 20-30 volte del volume del midollo osseo rosso, con pericolo di deformazioni scheletriche, e ad un aumentato assorbimento di ferro alimentare, con pericolo di depositi nel fegato, cuore, pancreas. Ulteriori complicazioni si verificano sia dalla malattia stessa che dagli interventi terapeutici.

Confronto di parametri ematologici quantitativi

Parametro	*Carenza di ferro*	*ß-talassemia minor*	*ß-talassemia intermedia*	*ß-talassemia major*
eritrociti	normale o ↓	↑ o normale	↓	↓
emoglobina	↓	normale o ↓	↓ *Talassemia intermedia Produzione endogena > 80 g/l, occasionalmente necessita' di trasfusione*	↓ *Talassemia major Produzione endogena < 80 g/l, necessita' di trasfusione regolare*
MCV[1)]	↓	↓ (< 78 fl)	↓	↓
MCH[1)]	↓	↓ (< 27 pg)	↓	↓
RDW	↑	normale o ↑	↑	↑
Quadro ematico generale	- ipocromia - microcitosi - aniso-, poichilocitosi	- microcitosi - ipocromia	*come T.minor, inoltre:* *- evidente anisocitosi* *- poichilocitosi*	*come T.minor, inoltre:* *- evidente aniso citosi* *- poichilocitosi*
Quadro ematico caratteirstiche tipiche	Ovalociti	maculatura basofila spesso grossolana	maculatura basofila spesso grossolana	maculatura basofila spesso grossolana
Quadro ematico anomalie facoltative	- cellule ber saglio - anulociti in dipendenza della MCH	- cellule bersaglio non provanti - anisocitosi	- sferociti - dacriociti - corpi di Pappen heim - policromasia Post-splenectomia: - acantociti - corpi di Howell-Jolly	- sferociti - dacriociti - corpi di Pappen heim - policromasia Post-splenectomia: - acantociti - corpi di Howell-Jolly
Eritroblasti2)	nessuno	nessuno	comuni	sempre

1) Indici eritrocitari normocromo-normocitari sono raramente possibili: per es. in rare costellazioni genetiche (talassemie „silent"), nella contemporanea carenza di folati, nella policromasia accentuata (reticulocitosi), e in seguito a trasfusioni.
2) Se il numero di eritroblasti per 100 leucociti e' superiore a 4, e' necessaria una correzione manuale dei valori leucocitari misurati dall'apparecchio.

Talassemia o sideropenia?

In un quadro ematico ipocromo-microcitario è necessario definire in primo luogo se si tratta di sideropenia o di talassemia minor. Può tornare utile in questo caso l'indice di Mentzner, che però va calcolato e interpretato solo se sussiste microcitosi (MCV ridotto):

Indice di Metzner (MI)

$$\frac{MCV\ (fl)}{Ec\ (T/l)} = MI$$

MI > 13 probabile sideropenia
MI < 13 probabile beta talassemia

Se viene diagnosticata una sideropenia, la talassemia può essere esclusa solo dopo avvenuta correzione della sideropenia.

Talassemia e pianificazione famigliare

È importante che persone affette da talassemia vengano informate sulla possibilità di trasmettere geneticamente la malattia ed i rischi relativi. Per esempio, i figli di una madre e di un padre con talassemia minor hanno il 25% di probabilità di essere affetti da talassemia major.

Per tali coppie si consiglia pertanto un test genetico ed una consulenza specifica di pianificazione famigliare.

Aggiornamento ematologico

Correzione del conteggio di leucociti in caso di liberazione di eritroblasti

Poichè gli eritroblasti posseggono un nucleo, essi vengono contati dagli apparecchi per ematologia. Se il loro numero è superiore a 4 eritroblasti (Ebl) su 100 leucociti (Lc), il numero dei leucociti va corretto manualmente:

$$\frac{\text{Nr. Lc misurato} \times 100}{\text{Nr. Ebl su 100 Lc} + 100} = \text{Nr. Lc corretto}$$

Nell'esempio della paziente con talassemia:

Nr. Lc misurato	*15.65 G/l*
Nr. Ebl su 100 Lc	*138*

$$\frac{100 \times 15.65}{100 + 138} = 6.58 \text{ G/l Lc corretto}$$

Fotografie del controllo circolare 2012-01

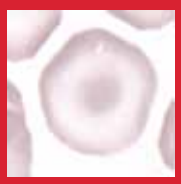
Cellula a bersaglio

Acantocita

Ovalocita

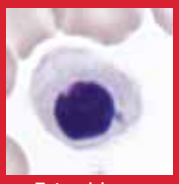
Eritroblasto

Ec policromatico

Corpo di Howell-Jolly

Dacriocita

Ipocromia

Colophon
Autrice *Annette Steiger*
Fotografie *Dr. Roman Fried*

Consulenza scientifica
K. Schreiber, Dr. J. Goede, Klinik für Hämatologie, Universitätsspital Zürich

© 2012 Verein für medizinische Qualitätskontrolle www.mqzh.ch

Parametri morfologici della talassemia nel quadro ematico

Microcitosi (MCV)

La microcitosi è il parametro principale nella talassemia minor

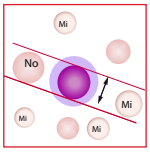

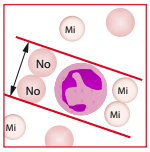

Ipocromasia (MCH)

L'accentuata ipocromasia degli eritrociti si riconosce bene anche in microscopia. L'alone chiaro centrale occupa ben più di 1/3 della cellula. Anche le cellule a bersaglio vengono giudicate ipocrome.

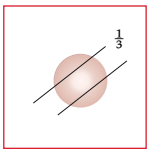

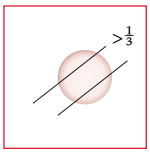

Anisocitosi (RDW)

Il termine anisocitosi indica un aumento della variabilità delle dimensioni degli eritrociti di un paziente, con presenza contemporanea di normo-, micro- e macrociti.



Poichilocitosi

Per poichiloctosi si intende la pesenza contemporanea di forme eritrocitarie differenti e non rotonde in uno striscio.

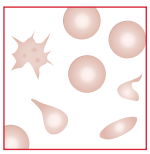

Forme ed inclusioni particolari

1. Cellule bersaglio
Eritrociti con un anello emoglobinico e un punto centrale emoglobinico.

2. Acantociti
Cellule quasi rotonde sulla cui superficie si trovano da due a venti «spine» di diversa lunghezza e distribuite irregolarmente.

3. Sferociti
Eritrociti piccoli, dall'aspetto sferico e di colore rosso scuro, senza alone chiaro centrale.

4. Dacriociti
Eritrociti a forma di lacrima. La parte allungata di queste cellule termina rotonda o spuntata.

5. Ovalociti (elliptociti)
Eritrociti allungati, ovali o a forma di bacillo.

6. Maculatura basofila (fine o grossolana)
La maculatura basofila (punteggiatura) può essere fine e regolare o grossolana e irregolare. Nelle beta talassemie è dovuta alle catene alfa precipitate.

7. Corpi di Pappenheim
Inclusioni ferriche basofile chiare. Spesso si trovano in coppia (doppietti) o in aggregati (cluster) nella periferia cellulare. Il contenuto ferrico di queste inclusioni si può confermare con la colorazione del blu di Prussia.

8. Corpi di Howell-Jolly
Inclusioni basofile scure, rotonde, in genere localizzate singolarmente nella periferia cellulare. Si tratta di frammenti cellulari rimanenti dagli eritroblasti. Si riscontrano tipicamente dopo splenectomia.
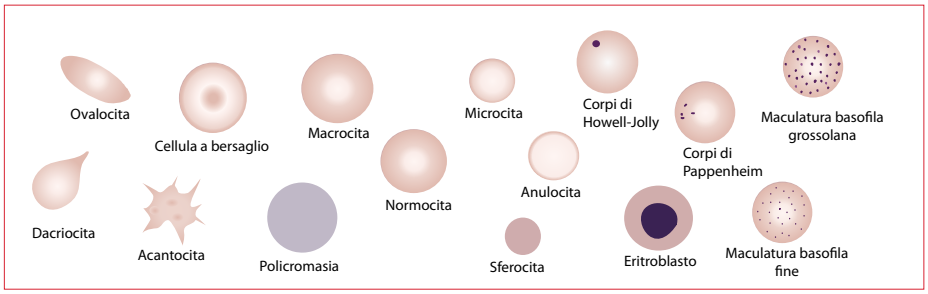
9. Eritrociti policromatici (policromasia)
Eritrociti di colore rossiccio-blu, viola chiaro. Corrispondono ad eritrociti immaturi, che hanno appena lasciato il midollo (soprattutto reticolociti).