Aggiornamento ematologico

Mononucleosi infettiva

(infezione da EBV, malattia del bacio)

MQZH 2012-02

Introduzione

La mononucleosi infettiva (detta anche malattia del bacio) viene indotta da un'infezione con il virus di Epstein-Barr (EBV). Circa il 95% delle persone adulte ha avuto un'infezione da EBV. La gran parte di queste infezioni si risolve in modo asintomatico. Eventuali manifestazioni cliniche includono mal di testa, stanchezza, febbre, ingrossamneto dei linfonodi, faringite, splenomegalia (ingrossamento della milza) e leggera epatomegalia (ingrossamento del fegato). Il referto ematologico evidenzia una linfocitosi caratterizzata da linfociti in numero elevato e con anomalie reattive. Dal punto di vista morfologico, la distinzione di queste cellule da linfociti neoplastici da proliferazioni maligne può risultare difficile. La diagnosi definitiva si ottiene mediante rilevamento sierologico di anticorpi contro EBV o mediante rilevamento del DNA del virus con PCR. I campioni del controllo circolare provengono da una paziente di 21 anni con infezione da EBV.

Patofisiologia

Il virus di Epstein-Barr (EBV) appartiene agli Herpes-Virus. Si trasmette attraverso la saliva ed infetta cellule epiteliali della faringe e linfociti B. L'infezione scatena una reazione citotossica delle cellule T. Le cellule B infette, per effetto del virus, si trasformano in cellule linfoblastoidi formanti anticorpi eterofili. I linfociti reattivi che appaiono tipicamente nel quadro ematico di infezioni da EBV sono linfociti T attivati e cellule natural killer (NK), circondati da un numero minore di cellule trasformate e dall'aspetto blastico che rappresentano i linfociti B.

Referti di laboratorio

Referto	Frequenza	Note
Linfocitosi assoluta/relativa	99 %	> 60% linfociti (in genere 10 -15 G/l)
Linfociti anomali	99 %	anomalie reattive
Neutropenia	60-80%	favorisce superinfezioni batteriche
Trombopenia, leggera	25-50%	
Anemia, grave	rara	autoimmunoemolitica (auto-anticorpi)
Anticorpi EBV nel siero	100%	*VCA-IgM, VCA-IgG e IgG-EBNA** (ricorrono in questo ordine durante il decorso dell'infezione)
IgM eterofile nel siero	80-100%	Test rapido mononucleosi («monospot»)
EBV-DNA (PCR)	100%	
Valori epatici patologici	80-100%	ALT, AST
Crioagglutinine	10-50%	
Iperbilirubinemia	30-50%	

** VCA = Virus capsid Antigen (Virushülle), EBNA= Kernassoziierte Antigene*

Da: «Diagnostische Hämatologie» H.Huber, H.Löffler, D. Pastner

Distinzione fra monociti e linfociti reattivi

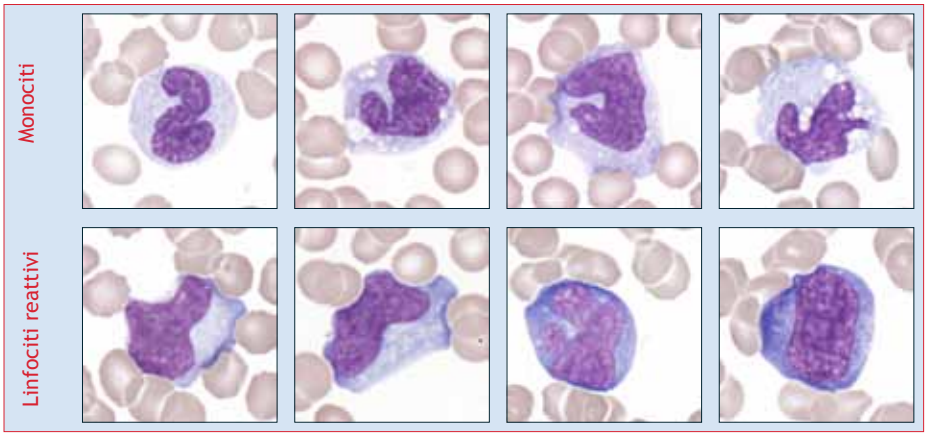

Trasmissione del virus di Epstein-Barr e persistenza nelle cellule B

Una parte dei virus EB rimane latente nei linfociti B dopo l'infezione («memory cells»). In un sistema immunitario intatto, essi vengono però tenuti sotto controllo dai linfociti T per tutta la vita. Una riattivazione si verifica per esempio in caso di immunosoppressione.

La trasmissione del EBV avviene attraverso la saliva di persone infette, perciò il nome «malattia del bacio». Il contagio è mediato da bambini, adolescenti e giovani adulti.

Il virus è molto diffuso, circa il 95% delle persone sopra i 30 anni è infetto. Poichè però l'infezione è in genere asintomatica, molte persone non sanno di averla contratta. Essa può essere dimostrata con la presenza di anticorpi IgG-EBNA nel siero.

Differenza monociti / linfociti reattivi

I monociti hanno un citoplasma di colore grigio-blu omogeneo. Può risultare più scuro se si aggrega ad un eritrocita, ma in questo caso la basofilia è limitata al bordo della cellula. Il plasma dei monociti è spesso vacuolizzato.

Al contrario, i linfociti reattivi mostrano una basofilia citoplasmatica crescente, particolarmente vistosa ai bordi ma sempre evidente anche verso il centro pur diventando sempre più chiara. Questo gradiente di colore verso il nucleo è tipico dei linfociti reattivi.

Variabilità die linfociti reattivi

La variabilità morfologica all'interno della popolazione linfocitaria è grande («quadro variopinto»). Può variare sensibilmente da paziente a paziente come anche durante i vari stadi della stessa infezione.

La variabilità delle dimensioni cellulari è impressionante, si va da linfociti solo leggermente ingrossati con dimensioni massime di 15 µm a cellule molto grandi con un diametro fino a 25 µm.

Mentre linfociti di dimensioni fino a 20 µm sono riscontrabili anche in altre patologie virali (rosolia, morbillo, epatiti virali), cellule di dimensioni superiori a 20 µm sono tipiche per infezioni da EBV (Epstein-Barr-Virus), CMV (citomegalovirus), HIV primario e toxoplasmosi.

Colophon
Autrice *Annette Steiger*
Fotografie *Dr. Roman Fried*

Consulenza scientifica
K. Schreiber, Dr. J. Goede, Klinik für Hämatologie, Universitätsspital Zürich

© 2012 Verein für medizinische Qualitätskontrolle www.mqzh.ch

Morfologia dei linfociti

I linfociti reattivi si situano morfologicamente tra linfociti, plasmacellule e monociti. Le cellule hanno dimensioni variabili (8 –25µm) e mostrano anomalie nella forma e struttura del nucleo nonchè deviazioni nella quantità e colore del citoplasma (polimorfia dimensionale e nucleare). Anche la denominazione di questo tipo di cellula varia da laboratorio a laboratorio (linfociti reattivi, forme anomale linfatiche, virociti, cellule di Pfeiffer, linfomonociti, linfociti trasformati).

Cellula		Dimensioni	Nucleo	Citoplasma
Normale	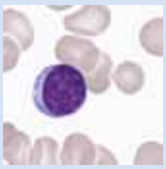	8-10 µm	rotondo, cromatina densa a zolle	sottile, basofilo
LGL – large granular	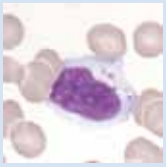	10-12 µm	leggermente ovale, cromatina densa	larghezza media, basofilo chiaro con evidente granulazione azzurofila
Linfociti reattivi	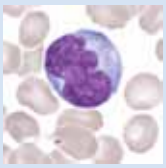	10-15 µm	lobato o irregolare, cromatina densa	larghezza media, leggera basofilia sui bordi che si schiarisce verso il nucleo
	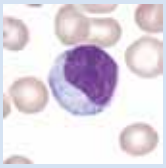	10-15 µm	rotondo o leggermente lobato, eccentrico, cromatina densa	larghezza media, basofila leggera sui bordi, alone chiaro perinucleare
	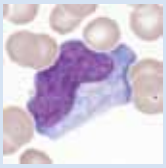	15-20 µm	lobato, cromatina diradata in modo irregolare, event. nucleoli	larghezza media, i bordi toccano eventuali eritrociti adiacenti, evidente basofilia dei bordi con alone perinucleare
	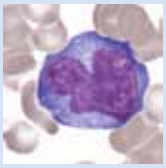	20-25 µm	irregolari, intaccati, cromatina fine, spesso uno o più nucleoli	largo, i bordi toccano eventuali eritrociti adiacenti, accentuata e larga basofilia dei bordi con alone perinucleare
Monocita	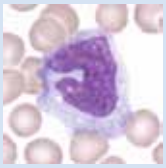	12-20 µm	allungato, reniforme, lobato, cromatina a struttura fine, spugnosa, nessun nucleolo	larghezza media, grigio-basofilo, spesso con vacuoli, granuli fini azzurofili
Plasmacellula	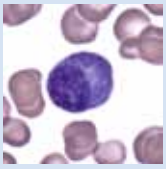	8-14 µm	eccentrico, rotondo, cromatina grossolana a zolle	Basofilo scuro con vistoso alone perinucleare. Nessun nucleolo