Aggiornamento ematologico

Classificazione WHO-2008

Neoplasie mieloproliferative (MPN)

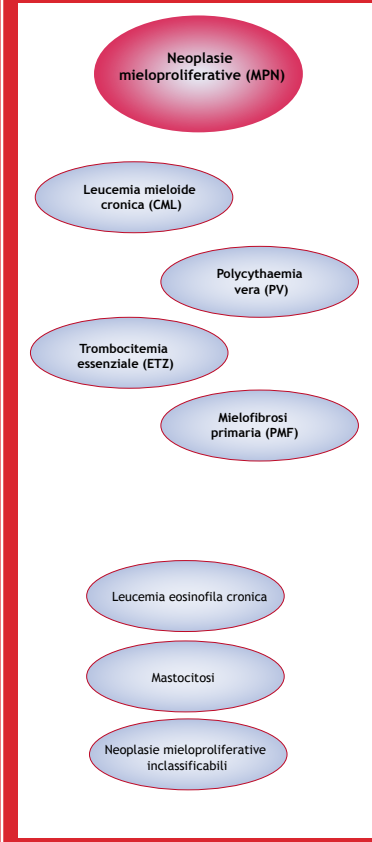

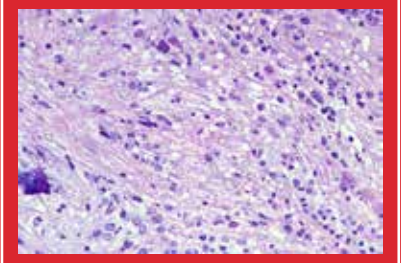

Midollo osseo: osteomielofibrosi

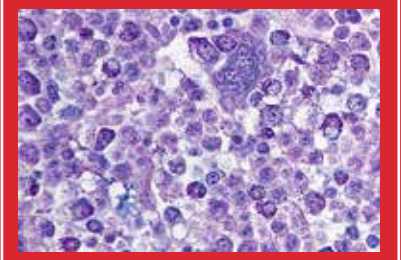

Midollo osseo: anomalie reattive

Mielofibrosi primaria (PMF)

MQZH 2012-03

osteomielofibrosi (OMF), mielofibrosi idiopatica (IMF)

Introduzione

La mielofibrosi primaria (PMF) è una rara forma maligna dell'eritropoiesi, che appartiene al gruppo delle neoplasie mieloproliferative (MPN secondo la classificazione WHO 2008).
A causa di un difetto clonale della cellula staminale mieloide, il midollo osseo ematopoietico viene sostituito progressivamente, nel corso della malattia, da fibre di reticolina. Di conseguenza l'ematopoiesi viene trasferita a milza e fegato (ematopoiesi extramidollare) causando epato- e splenomegalia.

Inizialmente i pazienti sono spesso asintomatici e le alterazioni dell'ematopoiesi vengono identificate solo nell'ambito di esami di routine. Nella fase iniziale si osserva spesso una leggera anemia ed una leucocitosi neutrofila moderata. Durante il decorso si sviluppa una pancitopenia progressiva (diminuzione di leucociti, eritrociti e trombociti) con emogramma leucoeritroblastico ed un'aumentata frequenza di eritroicti a lacrima. Questa pancitopenia determina anche le complicanze cliniche (anemia, disposizione all'infezione, tendenza ad emorragie). È anche possibile una trasformazione da PMF a leucemia acuta.

Come conferma diagnostica vengono effettuati esami del midollo osseo e analisi di genetica molecolare (in genere mutazioni di JAK2).
Il campione del controllo circolare 2012-03-H3b proviene da un paziente di 52 anni affetto da mielofibrosi primaria.

Patofisiologia

L'origine della malattia è un difetto clonale a livello delle cellule staminali mieloidi, come nelle altre neoplasie mieloproliferative. Si suppone che la progressiva fibrosi del midollo osseo sia dovuta a citochine che attivano i fibroblasti, liberate a loro volta dalla degradazione e dall'accumulo di megacariociti e trombociti.

Diagnosi

Per l'analisi del midollo osseo in genere può essere prelevata solo una piccola quantità di midollo (Punctio sicca). Nell'analisi istologica della biopsia di midollo si evidenzia nella fase iniziale un'aumentata densità cellulare con moltiplicazione di megacariociti anomali, inoltre si osservano precursori della granulopoiesi e numerosi eritroblasti in parte anomali. In stadi più avanzati è evidente la fibrotizzazione dello spazio midollare. In genetica molecolare si cerca soprattutto la mutazione JAK2 (V617F), positiva nel 55% dei pazienti (JAK: Janus chinasi).

Referti ematologici

Referto	Fase iniziale	Fase avanzata
Anemia	leggera	progressivamente accentuata
Eritroblasti	pochi	molti
Morfologia eritrocitica	Aniso- e pochilocitosi, eventualmente puntuazione basofila e policromasia Forme a lacrima da (+) a +	Aniso e pochilocitosi, eventualmente puntuazione basofila e policromasia Forme a lacrima da ++ a +++
Numero di leucociti	a volte rialzato, ca.10-14 G/l	progressiva riduzione
Numero di neutrofili	rialzato	normale, diminuito o aumentato
Deviazione patologica a sinistra promielociti, mielociti, metamielociti	presente	progressiva
Basofilia	a volte	a volte
Trombociti	da normali a leggermente aumentati	ridotti
Morfologia trombocitica	anisocitosi	accentuata anisocitosi, forme anomale, farmmenti nucleari di megacariociti
Particolarità del midollo osseo	leggera fibrosi reticolinica	accentuata fibrosi di reticolina/collagene, eritropoiesi extramidollare in milza e fegato

Aggiornamento ematologico

Tipico referto e aspetti morfologici nella mielofibrosi primaria

Emogramma leuco-eritroblastico

Leucoeritroblastosi: liberazione di precursori mieloidi e di eritroblasti

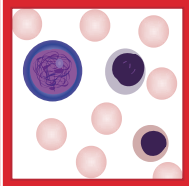

Eritroblasti

Se un apparecchio conta >4 eritroblasti/100 leucociti nell'emogramma differenziale, il numero di leucociti va corretto:

$$\frac{100 \times \text{num. lc rilevato}}{100+\text{num ebl./100 lc}} = \text{lc corr.}$$

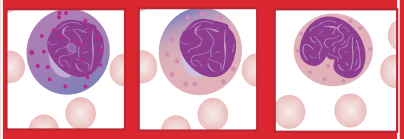

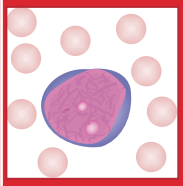

Forme blastiche dei leucociti

Un improvviso aumento del numero di blasti durante il decorso della malattia può essere segno di una trasformazione in leucemia acuta.

Morfologia eritrocitica



Forme a lacrima

La parte finale di queste cellule è rotonda o smussata (non sottile, appuntita o filiforme). Le cellule devono essere orientate diversamente.

Morfologia trombocitica

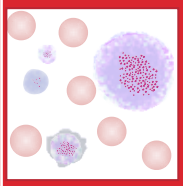

Trombociti anomali

I trombociti normali hanno dimensioni di 1-3 µm. Trombociti che misurano 4-7 µm sono detti macropiastrine, quelli >7 µm trombociti giganti.

Confronto:
eritrocita normale = 7 µm

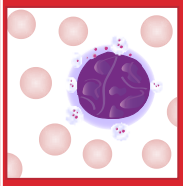

Frammento nucleare di megacariocita

Colophon
Autrice *Annette Steiger*
Fotografie *Dr. R. Fried, Dr. J. Goede*

Consulenza scientifica
K. Schreiber, Dr. J. Goede, Klinik für Hämatologie, Universitätsspital Zürich

© 2012 Verein für medizinische Qualitätskontrolle www.mqzh.ch

Aspetti morfologici nel preparato 2012-03

Emogramma rosso-eritroblasti e morfologia eritrocitica

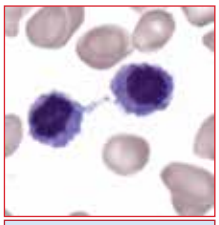

Due eritroblasti

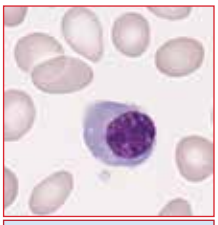

Un eritroblasto

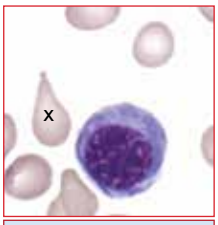

Eritroblasto e forma a lacrima

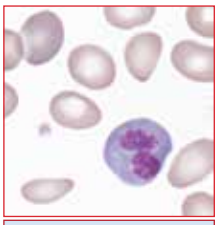

Eritroblasto (forma carioressica)

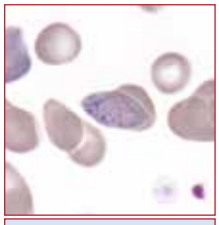

Puntuazione basofila

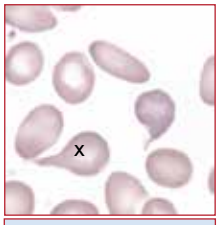

Forma a lacrima (x)

Forma a lacrima (x)

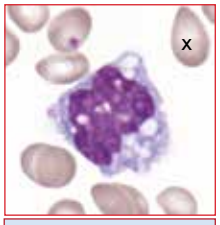

Forma a lacrima (x) e monocita

Emogramma bianco- precursori della granulopoiesi, eosinofili e basofili

Metamielocita

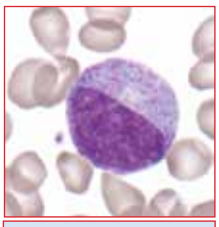

Mielocita

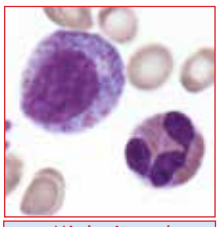

Mielocita ed eosinofilo

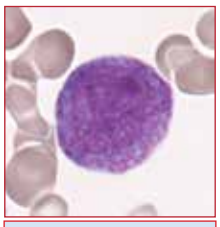

Promielocita

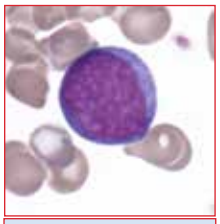

Blasto

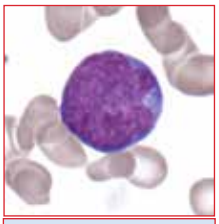

Blasto

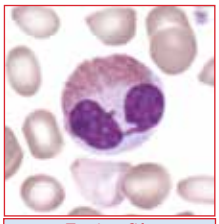

Eosinofilo anomalo

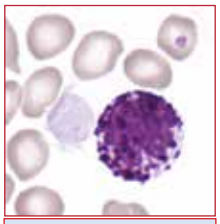

Basofilo

Trombociti- morfologia trombocitica anomala, farmmenti nucleari di megacariociti

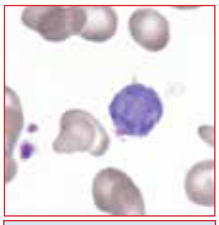

Due trombociti normali e un macrotrombocita

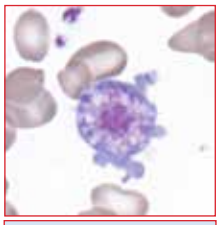

Due trombociti normali e un trombocita gigante

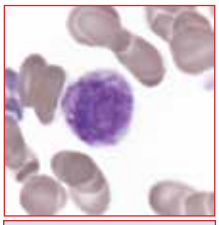

Un trombocita gigante

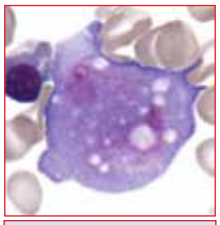

Trombocita gigante ed eritroblasto

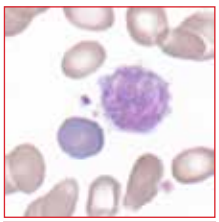

Eritrociti policromatici e trombocitagigante

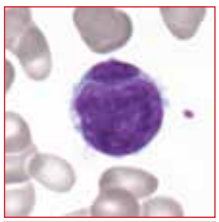

Frammenti nucleari di megacariocita