Aggiornamento ematologico

# Neoplasie delle plasmacellule

MQZH 2012-04

## Scheda tecnica plasmacellule

**Cellula**

Dimensioni: 14–20 µm

Forma : da rotonda a leggre mente ovale

**Nucleo**

Forma : rotonda, posizione eccentrica

Chromatina: densa, a zolle

La struttura a raggi è riconoscibile solo in preparati istologici

Nucleoli: nessuno

Solo in cellule immature con struttura cromatinica molto fine

**Citoplasma**

Basofilo scuro (color fiordaliso) con area acromatica perinucleare (corrisponde all'apparato di Golgi).

Cellule immature possono presentare un citoplasma decisamente più chiaro.

Granulazione: nessuna

### Alterazioni ossee

Nel mieloma multiplo si riscontrano tipiche lesioni ossee, evidenziabili con la diagnostica per immagini (radiografia, CT ecc.). Le lesioni comprendono focolai osteolitici (zone isolate di degradazione ossea) o anche und diffusa riduzione della sostanza ossea (osteoporosi). Le lesioni portano a disturbi di tipo reumatico e a fratture patologiche, tali sintomi precoci inducono il paziente a vedere un medico. Non di rado viene prescritta sulle prime una terapia antidolorifica o una terapia fisica per l'alleviamento dei disturbi. Un mieloma multiplo viene diagnosticato in genere dopo l'apparizione di sintomi come anemia, disposizione all'infetto, disturbi della funzione renale o ipercalcemia.

## Introduzione

Le plasmacellule originano dai linfociti B e producono anticorpi specifici contro un agente patogeno, coprendo pertanto un ruolo importante nella difesa immunologica umorale. Una proliferazione (=espansione clonale) delle plasmacellule porta alla produzione di immunoglobuline atipiche (immunoglobuline clonali, paraproteine) non efficaci nella difesa immunitaria e rilevabili nel siero ed eventualmente anche nelle urine. Diverse patologie clinicamente diverse possono essere attribuite a neoplasie delle plasmacellule: il plasmocitoma solitario, il mieloma multiplo (MM), la leucemia plasmacellulare e la gammopatia monoclonale di significato incerto (MGUS).
Il preparato del campione circolare 2012-04-H3b proviene da un paziente di 63 anni con accertato mieloma multiplo (attuale referto: progressione a leucemia plasmacellulare).

## Determinazione di immunoglobuline clonali (paraproteine)

Mediante elettroforesi delle proteine si evidenzia un aumento delle immunoglobuline (proteine con funzione di anticorpi), con il tipico picco della cosiddetta «componente M». Mediante l'immunofissazione si può dimostrare l'origine clonale della proteina e il tipo dell' immunoglobulina moltiplicata (per es. IgG, IgA, IgD, IgE ecc.). La determinazione della concentrazione della paraproteina viene effettuata anche durante i controlli del decorso della malattia, nella maggior parte dei casi essa è correlata con l'attività patologica (alta concentrazione = alta attività, bassa concentrazione = bassa attività).

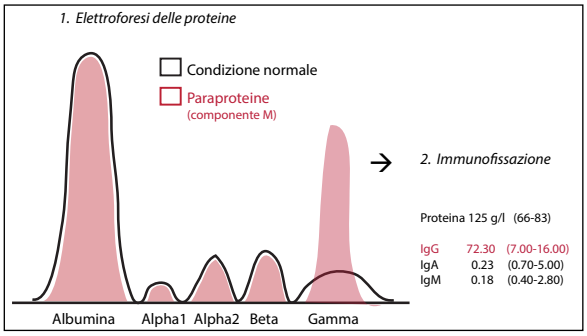


## Plasmocitoma solitario

Si tratta di un tumore solitario (isolato) costituito da plasmacellule. Può esistere all'interno o all'esterno di ossa e midollo osseo (intraosseo o extramidollare). Si verifica la produzione di piccole quantità di immunoglobuline clonali.

## Mieloma multiplo (MM)

Il mieloma multiplo è una proliferazione clonale di plasmacellule nel midollo osseo. Le cellule producono un'immunoglobulina clonale (paraproteina) rilevabile nel siero e/o nelle urine. Nel siero, l'elettroforesi delle proteine identifica il picco della «componente M» e l'immunofissazione il tipo Ig della paraproteina (i più frequenti sono: IgG circa 60 % e IgA circa 21 %, raramente IgD o IgE). Nelle urine si evidenziano le cosiddette proteine di Bence-Jones.
Nella diagnostica per immagini si trovano lesioni ossee (focolai osteolitici) in una parte dei pazienti. Queste originano dalla liberazione di sostenze attivanti gli osteoclasti da parte delle plasmacellule patologiche. L'osteolisi così provocata può portare ad un elevato aumento della concentrazione di calcio nel siero.
Nel decorso della malattia incorrono spesso danni renali causati dalle paraproteine e dall'ipercalcemia. Progressivamente si sviluppa un'anemia, dovuta a infiltrazione nel midollo osseo e ad una carenza di stimolazione eritropoietica da parte dei reni danneggiati. A volte si sviluppa anche una trombocitopenia. Il mieloma multiplo costituisce il 20 % di tutte le patologie ematologiche maligne. L'insorgenza è più comune sopra ai 50 anni, gli uomini sono più colpiti delle donne.

## Leucemia plasmacellulare

Nella leucemia plasmacellulare, la porzione plasmacellulare dei leucociti nel sangue periferico supera il 20 % e/o il valore assoluto di 2.0 g/l. Questa leucemia può insorgere come malattia primaria o secondariamente come progressione di un mieloma multiplo.

## Gammopatia monoclomale di significato incerto (MGUS)

Si parla di MGUS quando ad una determinazione di immunoglobuline clonali nel siero (>30 g/l) non si accompagnano le alterazioni tipiche del mieloma multiplo (osteolisi, ipercalcemia, danno renale, anemia). La porzione di plasmacellule nel midollo osseo deve essere inferiore al 10 % e deve essere esclusa una linfoproliferazione di cellule B. Da una MGUS può svilupparsi un mieloma multiplo.

Aggiornamento ematologico

## Cause della proliferazione di plasmacellule

**La proliferazione reattiva di plasmacellule mature e morfologicamente normali si verifica in:**

- Infezioni virali
  Epatite, virus di Epstein-Barr, HIV, parotite epidemica, rubeole
- Infezioni batteriche
  Streptococchi, sifilide, tubercolosi
- Infezioni da protozoi
  Malaria, trichinellosi
- Patologie epatiche croniche
- Malattie autoimmuni
- Ipersensibilitàa farmaci
- Malattia del siero

**La proliferazione maligna di plasmacellule morfologicamente atipiche si verifica in:**

- mieloma multiplo
- leucemia plasmacellulare
- malattia delle catene pesanti gamma

## Eritrociti impilati

Vere pile di eritrociti (non artefatti) si riscontrano in aree ben riuscite dello striscio, e nelle vicinanze si trovano sempre anche eritrociti singoli. In zone spesse dello striscio, inadatte a una differenziazione, è facile trovare eritrociti impilati anche in condizioni normali.

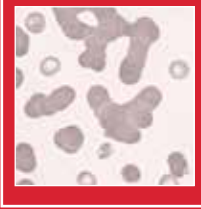

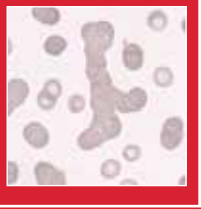

*Colophon*
*Autrice* *Annette Steiger*
*Fotografie* *Dr. Roman Fried*

*Consulenza scientifica*
*K. Schreiber, Dr. J. Goede, Klinik für Hämatologie, Universitätsspital Zürich*

*© 2012 Verein für medizinische Qualitätskontrolle www.mqzh.ch*

## Plasmacellule normali

Le plasmacellule normali sono in genere facilmente riconoscibili. Sono di dimensioni medie, da rotonde a ovali, con citoplasma da medio a largo, in genere basofilo scuro con evidente alone chiaro in prossimità del nucleo (acromasia perinucleare). Il nucleo è eccentrico, con cromatina densa e in parte a zolle.

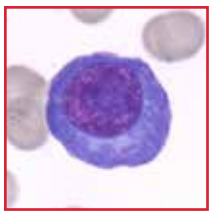

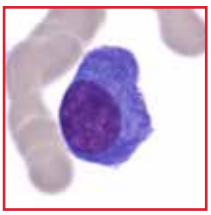

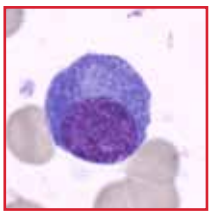

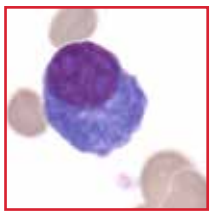

## Plasmacellule nel mieloma multiplo e nella leucemia plasmacellulare

Le plasmacellule che proliferano in un mieloma multiplo o in una leucemia plasmacellulare presentano spesso morfologie atipiche (cellule del mieloma), per esempio:

- cromatina a struttura sottile e dispersa (di tipo blastico)
- a volte nucleoli evidenti (corpuscoli nucleari)
- forme a nuclei doppi o mutipli
- colorazione citoplasmatica chiara
- mancanza dell'alone perinucleare
- asincronia: stadi di maturazione diversi di nucleo e citoplasma
- nuclei non più eccentrici

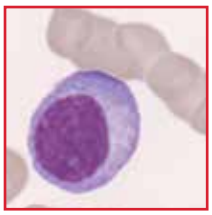

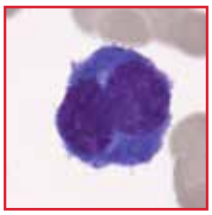

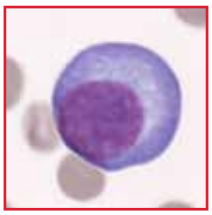

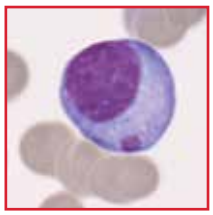

## Eritrociti impilati e film proteico

### Eritrociti impilati

Normalmente gli eritrociti si respingono a causa della tensione negativa della loro membrana (potenziale zeta) e si crea una distanza minima tra le cellule di circa 25 nanometri. La presenza elevata di plasmaproteine altera il potenziale zeta. Gli eritrociti si avvicinano e si aggregano formando strutture simili a pile di monete.

### Film proteico
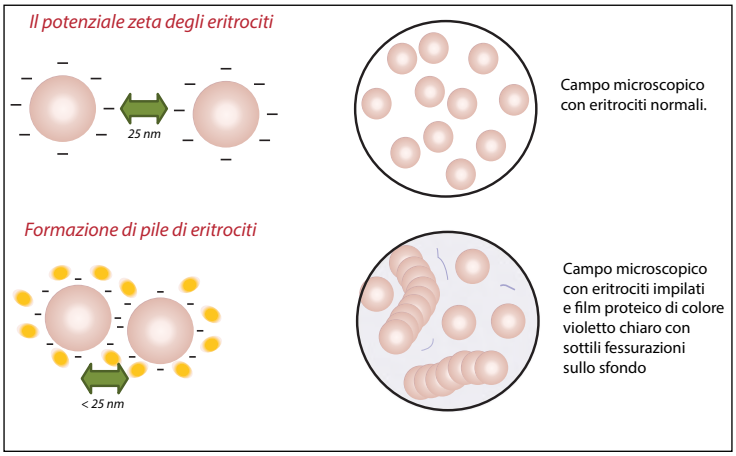
Un plasma fortemente proteico assume un tono leggermente violetto nella colorazione dell'emogramma, a volte si notano anche sottili fessurazioni.