Aggiornamento ematologico

LMA - Leucemie mieloidi acute

MQZH 2014-01

Introduzione

Le leucemie mieloidi acute (LMA) sono dovute a una proliferazione maligna di cellule precursori nel midollo osseo. La LMA insorge in genere nell'età adulta, circa la metà dei pazienti è al di sopra dei 60 anni di età. Gli uomini sono colpiti leggermente più spesso delle donne.
Il midollo osseo dei pazienti è in genere chiaramente ipercellulare, mentre solo nella metà dei pazienti si riscontra nel sangue periferico un numero elevato di leucociti. Per definizione, la frazione di mieloblasti nel sangue periferico o nel midollo deve essere al di sopra del 20%. Il numero di granulociti neutrofili è ridotto nel sangue e nel midollo, inoltre si instaurano un'anemia e una trombocitopenia. La tipizzazione delle LMA si basa sulla classificazione WHO del 2008 e sulla classificazione FAB.
Il campione del controllo circolare proviene da un paziente di 40 anni con una leucemia promielocitica acuta (LAP), FAB LMA M3. Questo tipo di LMA presenta la tipica traslocazione citogenetica t(15;17)(q22;q12). Dal punto di vista diagnostico, prognostico e terapeutico questa leucemia è particolare perché con le attuali terapie si ottiene un'alta quota di remissione (>90%). Il pericolo principale per i pazienti con LAP è rappresentato dalle disfunzioni della coagulazione associate alla malattia.

Patogenesi e alterazioni nel midollo e nell'emogramma

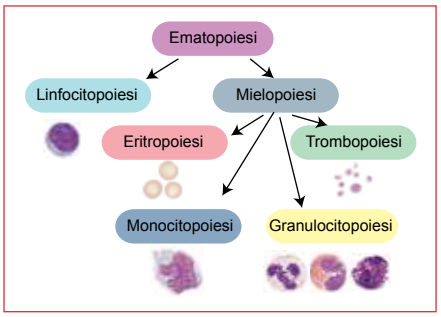

Le leucemie mieloidi acute (LMA) sono caratterizzate dall'espansione clonale maligna di precursori della mielopoiesi nel midollo, che diviene quindi ipercellulare. Sono presenti soprattutto mieloblasti (>20%), che secondo il grado di differenziazione possono contenere granuli e corpi di Auer.

In gran parte delle LMA non avviene l'invasione di blasti nel circolo sanguigno. Nella LAP (FAB M3) si osserva in genere una pancitopenia, circa l'80% dei casi ha un decorso aleucemico. Data la mancanza di blasti nel sangue periferico, la diagnosi può avvenire solo morfologicamente in campioni di midollo; per questo motivo l'indicazione di punzione del midollo è ritenuta urgente in tutti i casi di pancitopenia non spiegabili.

Una leucemia mieloide acuta non trattata porta in breve tempo alla morte del paziente, al quale manca una difesa immunitaria funzionale a causa dell'assenza di neutrofili e monociti maturi.

Classificazione delle leucemie mieloidi acute secondo la WHO 2008

La classificazione WHO utilizza criteri aggiuntivi rispetto alla classificazione FAB (French-American-British). Tali criteri sono: le caratteristiche genetiche delle cellule leucemiche, la presenza di displasie su varie linee e l'anamnesi di pazienti riguardo precedenti malattie e terapie citostatiche.

Semplificando, si distinguono 4 tipi di LMA:
1. LMA definita geneticamente con specifiche aberrazioni cromosomiche o mutazioni
2. LMA con displasia su almeno due linee
3. LMA/SMD da terapia
4. LMA di altro tipo

Diagnosi:

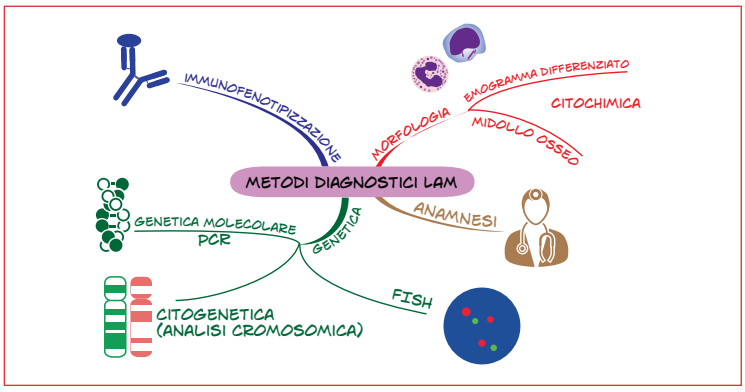

Morfologia della leucemia mieloide acuta secondo la classificazione FAB

LMA M0	indifferenziata, mieloblasti senza granulazione
LMA M1	minimamente differenziata, mieloblasti con/senza granuli o corpi di Auer
LMA M2	differenziata, mieloblasti granulati, eventualmente corpi di Auer, singoli mielociti
LMA M3	promielocitica; promielociti fortemente granulati; in parte con nuclei a forma di sella, numerosi corpi di Auer, «Faggot Cells»
LMA M4	mielomonocitaria mista, blasti differenziati
LMA M5a	monoblastica
LMA M5b	monoblastica, promonocitica e monocitica
LMA M6	eritrocitica
LMA M7	megacarioblastica

Glossario di laboratorio

Morfologia
Aspetto delle cellule al microscopio dopo colorazione (sangue o midollo osseo).
Per la classificazione FAB vengono usate, oltre alla colorazione di May-Grünwald, colorazioni citochimiche speciali con perossidasi ed esterasi.

Immunofenotipo
Determinazione della distribuzione di antigeni di superficie mediante anticorpi e citometria di flusso

Citogenetica (analisi cromosomica)
Analisi generale del cariotipo al microscopio, rilevazione di alterazioni numeriche e strutturali

FISH
Sulla base di una sospetta diagnosi, il metodo dell' ibridazione fluorescente in situ (FISH) permette di cercare particolari alterazioni cromosomiche con l'aiuto di sonde specifiche

Genetica molecolare
Mediante metodiche PCR è possibile cercare singole mutazioni genetiche o geni di proteine di fusione responsabili di una data malattia

Aggiornamento ematologico

Minimal residual disease

Cellule leucemiche presenti in tracce e introvabili al microscopio. Con metodi altamente sensitivi, come PCR o FISH, è possibile individuare queste cellule

Trapianto allogeno di midollo osseo o di cellule staminali

In questo approccio terapeutico vengono isolate cellule staminali ematopoietiche da un donatore sano. Le cellule vengono isolate da un campione di midollo o mobilizzate e poi isolate dal sangue. Esse vengono quindi somministrate al paziente in vena dopo averne eliminato completamente il midollo osseo mediante chemioterapia eventualmente congiunta a radioterapia sull'intero corpo. Le cellule staminali migrano da sé nel midollo del paziente e ristabiliscono un'ematopoiesi funzionale.

Colophon
Autrice *Annette Steiger*
Fotografie *Dr. Roman Fried*

Consulenza scientifica
K. Schreiber, Dr. J. Goede, Klinik für Hämatologie, Universitätsspital Zürich

© 2014 Verein für medizinische Qualitätskontrolle www.mqzh.ch

Fasi terapeutiche

1. Terapia a induzione
   → con combinazioni di citostatici
   Scopo: raggiungimento di una remissione completa (contenuto di blasti nel midollo inferiore al 5%)

2. **Terapia di consolidamento ed eventualmente di conservazione**
   → terapia citostatica
   Scopo: stabilizzazione; eliminazione delle ultime cellule leucemiche - minimal residual disease (MRD)
   → eventualmente trapianto allogenico di midollo o di cellule staminali.

Esempi di morfologia cellulare nelle leucemie mieloidi acute

LMA FAB M0

Campione del controllo circolare MQZH 2011-04 H3B

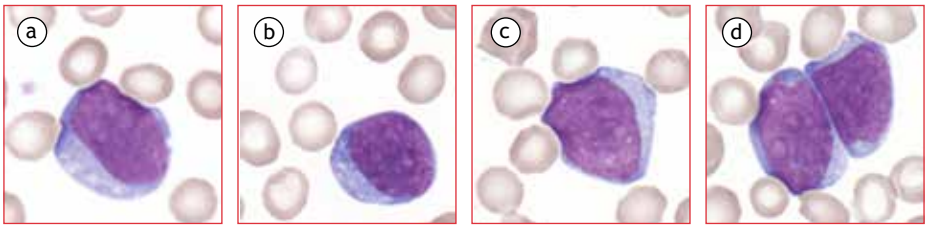

a–d) mieloblasti senza segni di differenziazione (granuli assenti)

WHO: LMA con displasia multilineare e precedente neoplasia ematologica (CMML)

Campione del controllo circolare MQZH 2011-04 H3B

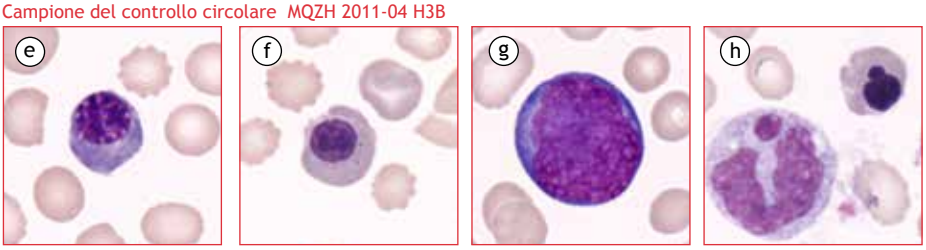

e–f) eritroblasti policromatici
g) mieloblasto
h) monocita anomalo con nucleo frammentato ed eritroblasto con nucleo in carioressi

WHO: LMA - APL leucemia promielocitica acuta, traslocazione t(15;17), AML FAB M3

Campione del controllo circolare MQZH 2014-01 H3B e 2007-04 H3B

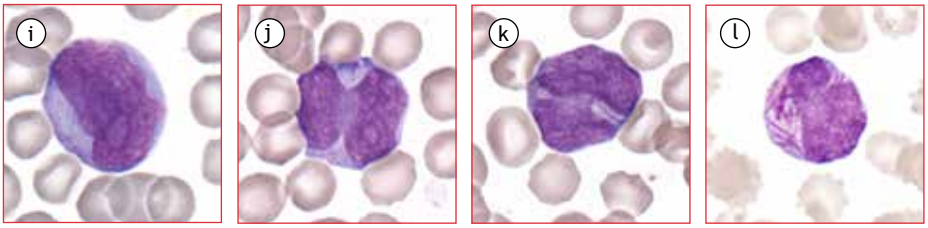

i–k) promielociti patologici con corpi di Auer
j–k) nucleo con forma a sella
l) promielocito patologico dal campione MQ 2007-4 con corpi di Auer raggruppati (Faggot cells)

AML FAB M1

Campione del controllo circolare MQZH 2006-04 H3B

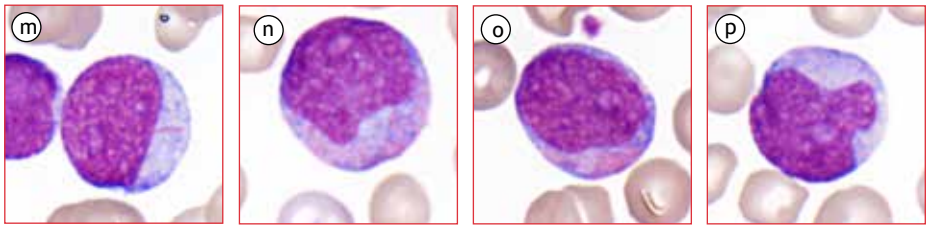

m) mieloblasto con corpo di Auer singolo
n) mieloblasto con debole granulazione azzurrofila
o) mieloblasto con granulazione azzurrofila localmente addensata
p) mieloblasto senza granulazione, con perimetro nucleare irregolare e un nucleolo