Anemia diseritopoietica congenita

MQZH 2015-02

Introduzione

Le anemie diseritropoietiche congenite (CDA I, II e III) sono un gruppo di patologie rare congenite caratterizzate da disturbi dell'eritropoiesi con formazione di eritroblasti anomali plurinucleati nel midollo osseo ed evidente aniso- e poichiliocitosi nel sangue periferico. In Svizzera, Austria e Germania sono colpiti circa 120 pazienti da 98 famiglie. L'eritropoiesi è inefficace, gran parte delle cellule eritropoietiche degenera ancora nel midollo osseo, causando anemia, ittero (iperbilirubinemia) con aumentato rischio di formazione di calcoli biliari, e un' emocromatosi secondaria. Spesso si riscontrano anche spleno- e epatomegalia.
La patologia esordisce in genere nei neonati, un decorso mite può però portare ad una diagnosi tardiva in età adulta. Il campione del controllo circolare MQZH 2015-2 proviene da una paziente con CDA I post splenectomia.

Patofisiologia

Alla base dei tre tipi di CDA sono diversi difetti genetici. Nella CDA I il difetto è sul cromosoma 15 (15q1-q3, *CDAN1*), sebbene la funzione di questo gene non sia ancora del tutto compresa. Il difetto causa nel midollo osseo un'aumentata ma inefficiente eritropoiesi con maturazione ritardata a livello degli eritroblasti policromatici e formazione di eritroblasti binucleati (raramente polinucleati). Dalla degradazione precoce degli eritrociti nel midollo osseo e nella milza risulta un accumulo di prodotti catabolici dell'emoglobina (bilirubinemia, accumulo di ferro). Infezioni come quella del parvovirus B19 possono causare una crisi aplastica in questi pazienti (emolisi decompensata).
Nella maggior parte dei pazienti, una splenectomia porta a una riduzione dell'anemia, tipicamente nella CDA II. Raramente è necessaria una trasfusione di eritrociti. L'emolisi cronica ed eventuali trasfusioni di sangue possono causare accumulo di ferro negli organi aumentando il rischio di danni agli organi interessati (emocromatosi secondaria).

Referti di laboratorio

Midollo osseo

- Ipercellulare con iperplasia eritropoietica
- Aumentata presenza di eritoblasti policromatici binuclati, raramente polinucleati, e di nuclei carioressici

Emogramma periferico

Anemia (emoglobina 80-110 g/l)
Normocromia, inzialmente normocitosi, più tardi spesso macrocitosi (MCV 100-120 fl)

Morfologia eritrocitaria

- Anisocitosi (RDW innalzato)
- Poichilocitosi grave (eritrociti con diverse forme, spesso >50%)
- Sferociti e «irregularly contracted cells»
- Macrociti con bordi irregolari
- Punteggiatura basofila degli eritrociti
- Anelli di Cabot
- A volte pochi eritroblasti binucleati
- Post-splenectomia: corpi di Howell.Jolly, cellule a bersaglio, acantociti, carioressi, eritroblasti

Reticolociti

- Valori assoluti dei reticolociti nella norma, valori relativi innalzati, con però un'indice di produzione reticolocitaria iporegenerativo (RPI < 2.0)

Altri parametri

- Parametri emolitici:
  aptoglobina bassa o assente, innalzamento indiretto della bilirubina
- Test di Ham (negativo nella CDA I e III, positivo nella CDA II)
- Aumento della ferritina e della percentuale di saturazione della transferrina

Irregularly contracted cells

Alcuni laboratori fanno distinzione fra sferociti e «irregularly contracted cells». Queste ultime assomigliano agli sferociti: piccole, di colore rosso scuro e senza alone centrale chiaro. Il contorno però non è rotondo ma irregolare, e a volte presenta anche piccole protrusioni. Con la colorazione speciale le protrusioni possono venire identificate come «Corpi di Heinz» (emoglobina denaturata ossidativamente e formante aggregati).

Le cause comuni della formazione di «irregularly contracted cells» sono:
- Emolisi da carenza di G6P-DH
- Esposizione a farmaci o sostanze chimiche ossidanti
- Emoglobinopatie (pe es, Hb-C, emo globina instabile)

L'aspetto particolarmente molteplice dell'aniso-poichilocitosi e la presenza di «irregularly contracted cells» nell'anemia diseritopoietica congenita rappresentano importanti indizi per l'esclusione di una sferocitosi ereditaria, con cui non di rado vengono inizialmente diagnosticati i pazienti con CDA.

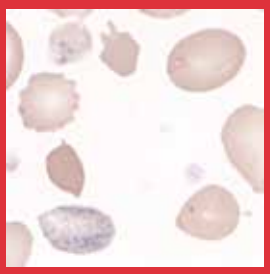

a) Irregularly contracted cell

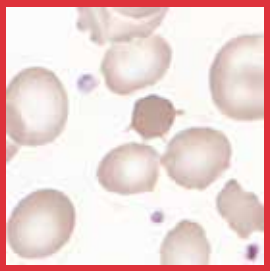

b) Acanto-sferociti

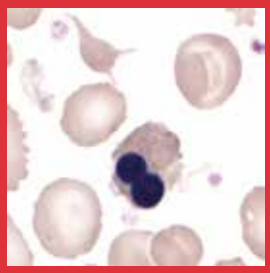

c) Eritroblasti binucleati

Foto del controllo circolare
2015-02

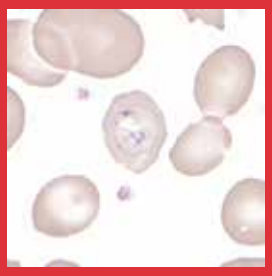

d) Anelli di Cabot

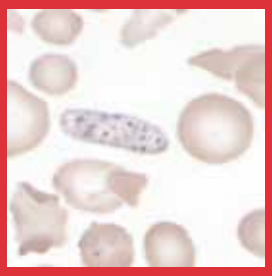

e) Punteggiatura basofila

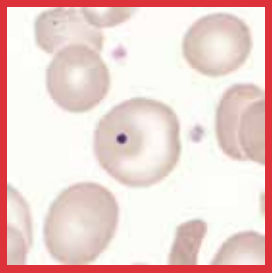

f) Corpi di Howell-Jolly

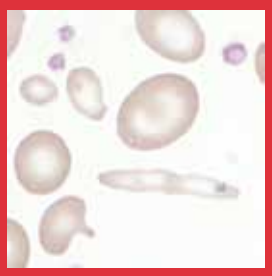

g) Poichilocitosi grave

Colophon
Autrice *Annette Steiger*
Fotografie *Dr. Roman Fried*

Consulenza scientifica
K.Schreiber, Dr. J. Goede, Klinik für Hämatologie, Universitätsspital Zürich

© 2015 Verein für medizinische Qualitätskontrolle www.mqzh.ch

Emogramma automatico

Abbiamo analizzato il campione con uno strumento grande (ADVIA) e con due strumenti piccoli da ematologia tipicamente in uso negli ambulatori medici (Sysmex KX21 e ABX Micros CRP 200) per testare se gli strumenti sono in grado di distinguere fra piccoli eritrociti e trombociti.

Gli apparecchi piccoli distinguono le cellule solo in base alla loro dimensione, questo sistema funziona in genere molto bene. Se l'analisi produce curve insolite, l'apparecchio emette avvisi di cautela (flags). Questi avvisi insieme all'analisi degli istogrammi ottenuti permettono di stimare se i valori sono plausibili. In caso negativo, è necessario spedire il campione a un laboratorio esterno. Gli strumenti più grandi, come ADVIA, analizzano per es. i trombociti con un altro metodo.

Istogramma eritrocitario (RBC)

Gli istogrammi dei due apparecchi piccoli indicano quante particelle sono state contate in un certo volume.

- In Sismex KX21 i limiti (discriminatori) vengono posti in modo variabile a seconda della forma della curva. Il discriminatore inferiore (LD) è 30 fl, quello superiore 250 fl (UD).
- In ABX Micros il range assegnato agli eritrociti è fisso e posto fra 30 e 300 fl

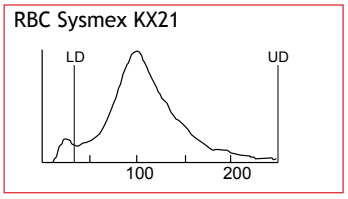

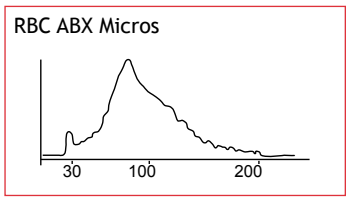

Istogramma PLT

La misura die trombociti avviene nello stesso canale degli eritrociti. L'istogramma PLT corrisponde al settore fra 0 e 30 fl dell'istogramma RBC

- In Sismex KX21 i discriminatori LD e DU sono posti in modo variabile fra 1 e 40 fl.
- In ABX Micro le particelle con volume a partire da 2 fl fino a un limite superiore variabile vengono considerate trombociti. Nell'istogramma del campione H3B il limite variabile superiore (discriminatore S2) è a circa 28 fl.

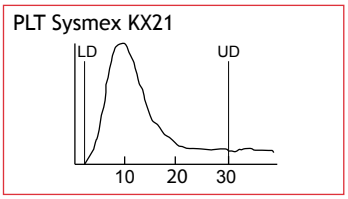

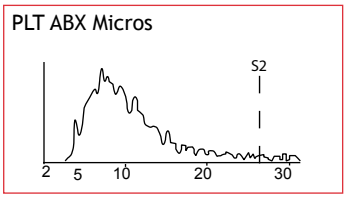

Discussione

Gli apparecchi piccoli non hanno distinto fra eritrociti molto piccoli e trombociti normali, portando per entrambi gli apparecchi a una stima eccessiva di trombociti. Tuttavia il problema è stato registrato:

- Sysmex KX21 nota un numero di particelle eccessivo a livello del discriminatore inferiore per gli eritrociti ed emette l'avviso «RL*» (sospettata presenza di trombociti giganti, microeritrociti o aggregati di eritrociti) per tutti i parametri dell'emocromo e per i trombociti.
- ABX Micros nota che un numero di particelle più elevato del normale si trova nel range 18-25 fl ed emette l'avviso «PLT Flags : SCH» (schistociti (frammenti eritrocitari) o aggregati di trombociti, valore dei trombociti non plausibile).

In conclusione è importante che l'analista validi i risultati prima di trasmetterli al medico

	ADVIA	Sysmex KX21	ABX Micros	Valori di riferimento
Leucociti	6.05	6.3	6.1	4.0-10.0 G/l
Eritrociti	2.53 ↓	2.4 ↓	2.39 ↓	f 4.2-5.4 T/l
Emoblogina	95 ↓	93 ↓	90 ↓	f 120-160 g/l
Ematorcrito	0.27 ↓	0.27 ↓	0.26 ↓	f 0.37-0.47 l/l
MCV	108.7 ↑	111.7 ↑	107.1 ↑	81-100 fl
MCH	37.5 ↑	38.8 ↑	37.5 ↑	28.0-34.0 pg
MCHC	345	347	350	300-360 g/l
RDW CV	27.4 ↑	29.7 ↑	10.9	< 16 %
Trombociti	527 ↑	668 ↑	645 ↑	150-450 G/l