Aggiornamento ematologico

Eritrociti microcitari

MQZH 2016-1

Introduzione

Gli eritrociti microcitari possono presentarsi nel sangue periferico con o senza alterazioni morfologiche. Le diverse forme sottostanno diverse cause. Un calo del MCV (volume cellulare medio) si instaura solo se la maggior parte delle cellule presenta alterazioni.

Nel campione del controllo circolare 2016-1 H3A si osservavano microcitosi e ipocromasia. La paziente soffre di policitemia vera (PCV). Le regolari flebotomie causano una carenza di ferro e la microcitosi degli eritrociti, la policitemia vera è causa dell'elevato numero di eritrociti.

Si parla di eritrociti microcitari quando il MCV è < 80 fl o il diametro cellulare è < 6 µm.

Meccanismo di formazione di eritrociti microcitari senza alterazione morfologica

Nell'eritropoiesi, la sintesi dell'emoglobina comincia nei proeritroblasti e continua fino allo stadio di eritroblasti policromatici. Qui, la massima concentrazione di emoglobina causa la condensazione del nucleo, rendendolo incapace di dividersi dopo la quarta mitosi. Se la concentrazione di emoglobina negli eritrociti e, durante le mitosi, anche nel nucleo, è particolarmente bassa, avviene una quinta mitosi allo stadio degli eritroblasti policromatici. Per questo motivo si formano eritrociti microcitari più piccoli e rotondi.
Al contrario, nei disturbi del processo mitotico, per esempio nella carenza di vitamina B12, si ha una precoce interruzione dello sviluppo alla terza mitosi, con precoce perdita del nucleo e formazione di eritrociti enormi.

Aspetti dell'analisi automatica degli eritrociti

Ipocromasia

Negli eritociti microcitari senza alterazioni morfologiche in genere il contenuto medio di emoglobina (MCH) è ridotto. Il dosaggio di un'eventuale ridotta concentrazione di emoglobina è possibile se la tecnologia dello strumento analitico usato lo permette. In strumenti con focalizzazione idrodinamica o misurazione ottica degli eritrociti arrotondati, i limiti del range di referenza sono abbastanza stretti, e il dosaggio di una ridotta concentrazione media di emoglobina è affidabile.

Microcitosi

Gli eritrociti microcitari senza alterazioni morfologiche non scendono in genere nell'Uomo a valori di MCV < 65 fl, non comportando rischio di difetti di misurazione con gli strumenti di ematologia. Gli eritrociti microcitari con alterazioni morfologiche, invece, hanno spesso un volume molto ridotto e possono causare interferenze con il dosaggio dei thrombociti con analizzatori automatici in 3 popolazioni.

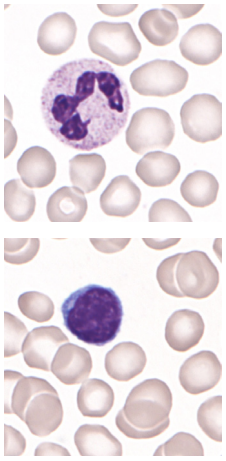

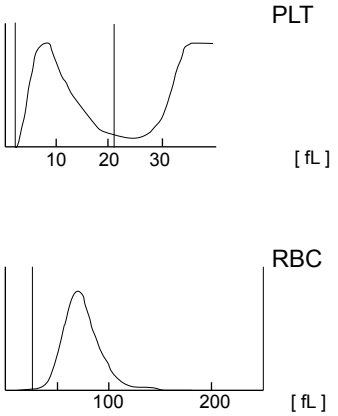

MQ 2016-1 H3A Microcitosi

Cause della presenza di eritrociti microcitari senza alterazioni morfologiche

Acquisite

- Carenza di ferro
- Anemia da malattia cronica
- Sindrome mielodisplastica con difetti nell'utilizzazione del ferro
- Anemia sideroblastica acquisita
- Ipertireosi
- Avvelenamento da piombo, cadmio, alluminio

Genetiche

- Talassemie
- Altre emoglobinopatie
- Anemia sideroblastica congenita
- Atransferrinemia
- Deficit di ferrochelatasi

Microcitosi e ipocromasia in microscopia

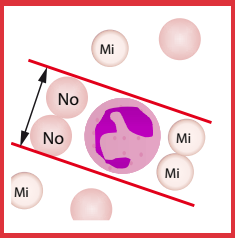

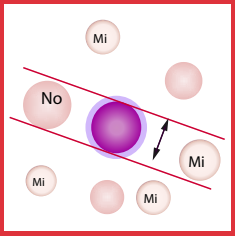

Due normociti corrispondono circa al diametro di un neutrofilo, un normocita corrisponde circa al diametro di un piccolo nucleo di linfocita.

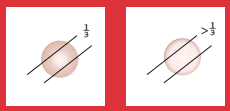

In un normocita, la zona chiara centrale corrisponde a circa 1/3 del diametro cellulare.

Aggiornamento ematologico

Eritrociti microcitari con alterazioni morfologiche
Frammentociti, cheratociti, acantociti, «Bite Cells» e microsferociti rappresentano solo una sottopopolazione degli eritrociti.

Le cause per queste alterazioni sono molteplici, una valutazione morfologica precisa può rappresentare un punto di riferimento per la diagnosi. Nel caso di frammentociti e cheratociti, la loro corretta identificazione può indicare situazioni rischiose per la vita che richiedono un intervento immediato.

Possibili cause della presenza di frammentociti

- Coagulazione intravasale disseminata (CID) Per es. nella leucemia promielocitica o nei carcinomi metastatizzanti
- MAHA anemia emolitica microangiopatica Per es.:
  - TTP, porpora trombotica trombocitopenica
  - HUS, sindrome emolitica uremica
  - farmacoindotta
  - Sindrome di HELLP
  - Bruciature estese
    Danni meccanici, protesi valvolari cardiache, circolazione extracorporea

Cheratociti e Bite Cells

Nei Paesi di lingua inglese si distinguono dai frammentociti due ulteriori varianti morfologiche degli eritrociti, che originano da altri processi patofisiologici e che quindi possono risultare utili in particolari situazioni.

Colophon
Autrice *Annette Steiger*
Fotografie *Dr. Roman Fried*

Consulenza scientifica
K.Schreiber, PD Dr. Dr. S. Balabanov, Klinik für Hämatologie, Universitätsspital Zürich, Dr. J. Goede, Kantonsspital Winterthur

© 2016 Verein für medizinische Qualitätskontrolle www.mqzh.ch

Rassegna morfologica degli eritrociti microcitari

	Microciti senza alterazioni morfologiche	Microsferociti	Acantociti	Frammentociti (schistociti)	Cheratociti	Bite Cells
Aspetto al microscopio						
Descrizione morfologica	Forma regolare rotonda	• Piccole cellule sferiche senza zona chiara centrale	• 3-20 propaggini spiniformi di diversa lunghezza e distribuzione, con estremità a punta ma a volte anche rotondeggiante • Manca la zona chiara centrale *Importante: distinguere da echinociti normocitari, con simili propaggini di simili lunghezza e distribuzione regolare, ma con zona chiara centrale*	Frammenti eritrocitari: • forma a guscio d'uovo • forma a casco • forma triangolare • forma a mezzaluna • senza zona chiara centrale	• Forma particolare con spine appaiate, in genere 2, di rado 4-6 • Pre-cheratocita: eritrocita con pseudovacuoli alla periferia • Zona chiara centrale	• La forma rotonda non è sempre riconoscibile, appaiono „morsicati" da una o due parti • Zona chiara centrale • Classica „bite cell", „double bite cell", „apple core bite cell"
Meccanismo di formazione	La ridotta sintesi di emoglobina causa più cicli mitotici e la formazione di cellule microcitarie	Frammenti di eritrociti con una relativa carenza di membrana formano microsferociti	Un difetto della membrana eritrocitica (spesso un difetto della distribuzione lipidica) porta a un aumento della superficie cellulare o del volume cellulare. Si osserva la formazione di propaggini spiniformi	Strozzamento lungo filamenti di fibrina nel lume vasale, dopo lo strappo di una parte di cellula rimane un frammento cellulare Denaturazione della spectrina per calore Danni da cause meccaniche	Fusione di membrane adiacenti con formazione di uno pseudovacuolo, seguita da rottura della membrana.	Durante il passaggio nella milza, i corpi di Heinz (precipitati di emoglobina denaturata) vengono eliminati dalla cellula. Il frammento di eritrocita rimasto appare „morsicato"
Cause	Acquisite Carenza di ferro, anemia da malattia cronica, SMD ecc. Ereditarie Talassemie ed emoglobinopatie, anemie sideroblastiche congenite ecc	Vedi Frammentociti/schistociti Sferocitosi ereditaria Anemia emolitica autoimmune	Abetalipoproteinemia (ereditaria) Gravi disturbi funzionali epatici Sindrome mielodisplastica Malattie neurologiche rare (neuroacantocitosi) in seguito a splenectomia	Coagulazione intravascolare disseminata (CID) MAHA-anemia emolitica microangiopatica Sindrome di HELLP Bruciature estese Danni meccanici	Vedi frammentociti/schistociti Anche in patologie renali: glomerulonefrite, uremia e post-trapianti	Emoglobine instabili Danno chimico I corpi di Heinz si evidenziano in genere solo dopo splenectomia o in una crisi emolitica. È necessaria una colorazione sopravitale (es. blu brillante di cresile)