Aggiornamento ematologico

La leucemia acuta nel laboratorio medico

MQZH 2017-02

Introduzione

Le leucemie acute sono degenerazioni maligne delle cellule staminali dell'ematopoiesi. Esse vengono suddivise in forme linfatiche e forme mieloidi. Il quadro clinico è caratterizzato dalla proliferazione e dall'accumulo di cellule degenerate nel midollo osseo e nel sangue periferico. Una leucemia acuta porta, se non trattata, al decesso del paziente entro qualche settimana o pochi mesi.
L'ematogramma del campione proveniva da una paziente di 56 anni con una leucemia mieloide acuta FAB M4; secondo WHO 2016: LMA con NPM1 mutato.

La diagnosi delle leucemie acute

Il sospetto primario nasce da risultati patologici degli ematogrammi. La morfologia delle cellule sullo striscio fornisce spesso i primi indizi sul tipo di leucemia (linfoblastica o mieloide). In realtà le leucemie acute formano un gruppo molto più eterogeneo di malattie, per questo sono in genere necessari altri accertamenti nel sangue e nel midollo: accanto alle classiche colorazioni citochimiche si usano oggi soprattutto metodi di citogenetica e genetica molecolare e nell'immunofenotipizzazione la determinazione degli antigeni di superficie delle cellule.

Attenzione: molti pazienti con leucemia acuta si presentano con una pancitopenia nel sangue periferico, i blasti sono visibili solo nel midollo osseo.

La terapia delle leucemie acute viene scelta oggi il più possibile specifica per il sottotipo, e a minor rischio. L'approccio terapeutico per pazienti sotto i 70 anni è in genere di tipo curativo.

Distribuzione delle leucemie acute per età

Negli adulti, circa l'80% delle leucemie acute è di origine mieloide (LMA). Esse interessano le cellule staminali o i precursori di granulociti, monociti, trombociti ed eritrociti. Una classificazione precisa si effettua oggi secondo il sistema descritto dalla WHO, la classificazione FAB serve come informazione supplementare.
Nei bambini la leucemia acuta rappresenta la malattia tumorale più frequente (circa 35% dei casi). Il tipo di leucemia più comune è la leucemia linfoblastica acuta (LLA, 80% die casi), che può originare sia dalla linea B (LLA comune) sia dalla linea T.

Aspetti clinici delle leucemie acute

I pazienti con leucemie acute descrivono sintomi aspecifici che persistono da giorni o da poche settimane.

Fra questi ci sono sintomi generici, come:
- Disturbi influenzali
- Infezioni delle vie respiratorie superiori
- **Febbre, stanchezza, debolezza**
- Raramente epistassi, emorragie cutanee e delle mucose (ematomi e petecchie)

Buono a sapersi:
- Alcuni pazienti si rivolgono in prima istanza al dentista, poiché le cellule leucemiche si infiltrano nelle gengive formando rigonfiamenti (iperplasia gengivale).
- Spesso le leucemie linfoblastiche acute causano dolori diffusi alle ossa e dolori intermittenti alle articolazioni. Nei bambini piccoli questi dolori si traducono in malavoglia fino a rifiuto di camminare e muoversi. Possono manifestarsi anche rigonfiamenti dei linfonodi e splenomegalie.

Ematogrammi delle leucemie acute

Alterazioni quantitative nell'ematogramma (valori numerici)
- Numero dei leucociti molto variabile (normale, elevato o ridotto, neutropenia)
- Concomitante anemia normocromo-normocitaria, spesso fin dal principio, emoglobina ridotta
- Numero di trombociti spesso ridotto fin dal principio
- Neutropenia assoluta

Buono a sapersi:
Il termine leucemia (dal greco „sangue bianco") indica propriamente un aumentato numero di cellule bianche, di fatto, le leucemie acute presentano altrettanto spesso quantità normali o anche ridotte di leucociti (presentazione aleucemica).
La prolificazione clonale di precursori maligni porta alla formazione di una popolazione cellulare morfologicamente abbastanza uniforme, contemporanea-mente cala, a volte drammaticamente, il numero di cellule ematiche sviluppate regolarmente (Hiatus leucaemicus). Spesso, a causa delle cellule leucemiche, si ha fin dal principio un calo dell'eritropoiesi e della trombopoiesi nel midollo osseo e un corri-spondente calo del numero di queste cellule nel circolo periferico.

Paragone con altri preparati

Monocita (Aggiornamento 2011-2)

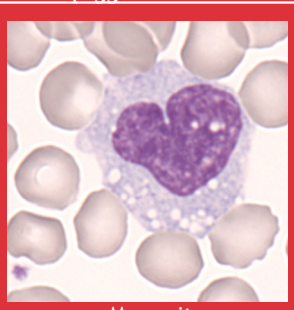

Monocita

Blasti (Aggiornamento 2009-4)

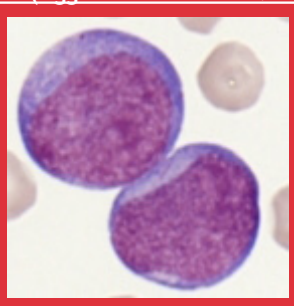

Blasti

Linfocita (Aggiornamento 2014-3)

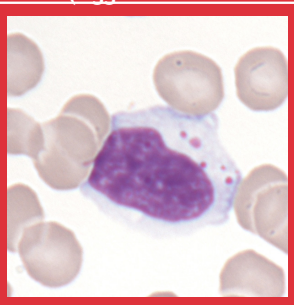

Linfocita normale (LGL)

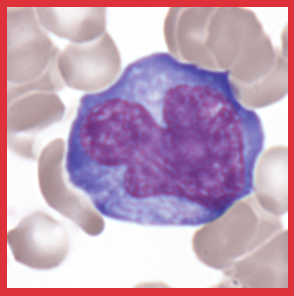

Linfocita atipico, probabilmente reattivo

Aggiornamento ematologico

MQ 2017-2 H3B Esempi

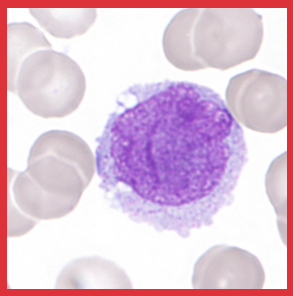

Monocita

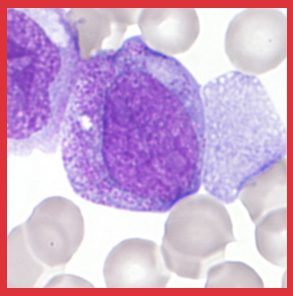

Promielocita

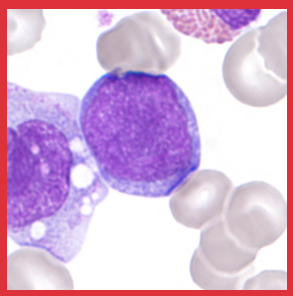

Blasto

Ulteriori accertamenti in caso di sospetta leucemia acuta

Preferenzialmente, il referto andrebbe inviato direttamente ad un centro specializzato emato-oncologico.
In certi casi è opportuno in precedenza inviare il campione ad un laboratorio esterno, marcandolo come emergenza e utilizzando un corriere per evitare perdite di tempo. In ambulatorio, preparare strisci ematici in ottima qualità da allegare al campione protetti in una custodia.

Colophon
Autrice *Annette Steiger*
Fotografie *Dr. Roman Fried*

Consulenza scientifica
K.Schreiber, PD Dr. Dr. S. Balabanov, Klinik für Hämatologie, Universitätsspital Zürich, Dr. J. Goede, Kantonsspital Winterthur

© 2017 Verein für medizinische Qualitätskontrolle www.mqzh.ch

L'istogramma leucocitario (istogramma WBC)

Gli istogrammi WBC di persone sane mostrano in genere una popolazione di cellule piccole, medie e grandi e ben distinguibili negli strumenti analitici mediante discriminatori. Nelle leucemie acute insorgono invece cellule maligne spesso molto omogenee fra loro a causa della loro origine clonale. Queste cellule appaiono come un picco singolo atipico che supera i limiti (discriminatori) comuni. Anche gli strumenti piccoli identificano in genere una distribuzione anomala o la presenza di cellule immature, che segnalano con messaggi di allarme (flags). Alcuni strumenti bloccano in questi casi la stampa dell'istogramma.

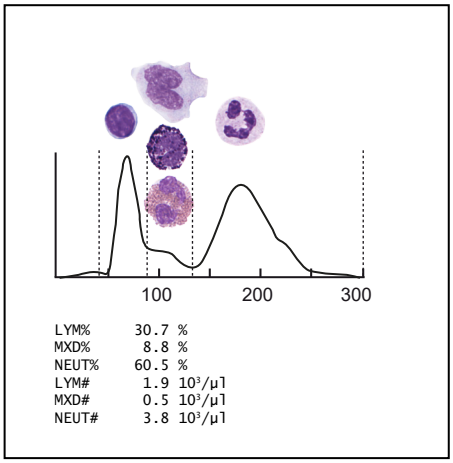

L'istogramma WBC Sysmex, MQ 2017-2 H3A

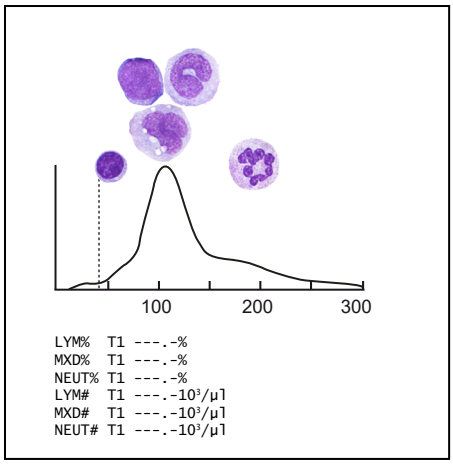

L'istogramma WBC Sysmex, MQ 2017-2 H3B

Lista di controllo per la valutazione degli ematogrammi

1. Valori numerici

- ☐ I valori sono nei limiti di referenza? Marcare le anomalie con ↑↓.
- ☐ Controllare la plausibilità e i valori estremi-plausibili con altri dati o clinica?

2. Istogrammi (curve)-WBC, RBC, PLT

- ☐ Curva anomala? Se sì, di che tipo? (marcare, annotare)
- ☐ WBC: sono riconoscibili i tre sottogruppi normali?
  Se no: è visibile un picco singolo sospetto? Lo strumento utilizza i discriminatori soliti (linee di demarcazione)? Marcare e annotare ogni anomalia.
- ☐ Appaiono messaggi d'allarme (flags) per alcuni parametri? O ne viene rifiutata la stampa?
  Se sì: cercarne il significato preciso nel manuale dello strumento, annotare.
  Eventualmente effettuare le azioni previste dal manuale, secondo le istruzioni (per es.: diluire il campione)

3. Ricerca dell'errore

Errore preanalitico?

- ☐ Problemi di prelievo? Presenza di coaguli, quantità di campione in provetta inadeguato?
- ☐ Analisi effettuata dalla provetta giusta?
- ☐ Il campione appartiene sicuramente al paziente in analisi?
- ☐ Campione preparato in modo corretto per l'analisi? Raffreddato per almeno 5 minuti prima dell'analisi? Mescolato adeguatamente per inversione?

Errore analitico?

- ☐ È stata aspirata una quantità corretta di campione nello strumento? Il livello del campione in provetta e l'adattatore sono corretti? La provetta è posizionata correttamente sotto l'ago?
- ☐ Allarme generico nel giorno dell'analisi, per es. durante l'accensione dello strumento?
- ☐ Il campione per il controllo di qualità interno è di giornata? I valori erano in ordine?
- ☐ Sono stati misurati valori plausibili e in ambito normale in altri campioni lo stesso giorno dallo stesso strumento?

4. Passi successivi

→ Ri-analizzare il campione prestando attenzione a tutte le condizioni per una misura corretta
→ Ripetere l'analisi del controllo di qualità interno

Se i valori sono confermati nella seconda analisi e si possono escludere errori preanalitici o analitici→ informare subito il medico sui valori ottenuti, perché possa procedere con misure adeguate.