Aggiornamento ematologico

Granulociti basofili

MQZH 2009-1

Scheda tecnica
Granulociti basofili

Cellula

Dimensioni: 10-14 µm

Forma : leggermente ovale

Nucleo

Forma: a S oppure a U con da due a quattro segmenti nucleari

Cromatina: densa, in ammassi

Nucleoli: nessuno

Citoplasma

azzurro-rosa

Granuli:

- Da viola scuro a blu-nero
- In genere rotondi
- Leggermente variabili in dimensioni e forma

Il nucleo e' spesso nascosto da granuli sovrapposti

Mastocita: il "fratello maggiore"?

Esistono diverse caratteristiche comuni morfologiche e funzionali tra mastociti e basofili. I mastociti pero' si trovano esclusivamente nel midollo osseo e nei tessuti. Un tempo i mastociti venivano considerati uno stadio di sviluppo dei basofili ovvero la loro forma tessutale; oggi si sa che si tratta di due cellule differenti ed indipendenti nel loro sviluppo.

Morfologicamente, i mastociti hanno dimensioni decisamente piu' grandi (fino al doppio), hanno spesso forma ovale ed un nucleo rotondo e sono pieni di granuli violetto-neri, distribuiti uniformemente, che nascondono il nucleo ed i bordi del citoplasma.

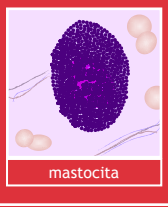
mastocita

granulocita basofilo

Introduzione

I granulociti basofili, chiamati brevemente *basofili*, appartengono insieme a neutrofili ed eosinofili alla subpopolazione leucocitica dei granulociti. Nel sangue di persone sane e' presente un numero molto basso di basofili.

Una notevole proliferazione di basofili nel sangue periferico (*basofilia*) compare in genere in casi di patologie maligne ematologiche. Il campione 2009-1 H3b proviene da un paziente con *leucemia mieloide cronica* (CML).

Formazione

Tutte le linee di cellule ematiche mature, fra cui anche i basofili, proliferano e si differenziano dalle cellule staminali del midollo osseo rosso, per effetto delle citochine.

Presenza

I basofili si trovano nel sangue periferico o nel midollo osseo. Hanno una vita molto breve con una permanenza media nel sangue di circa 6 ore. I basofili possono migrare nei tessuti (es.: focolai infiammatori).

Morfologia

Forma
- Rotonda o leggermente ovale

Nucleo
- Contiene da due a quattro segmenti (forma a S oppure a U)
- con struttura cromatinica densa
- Sovrapposto da granuli

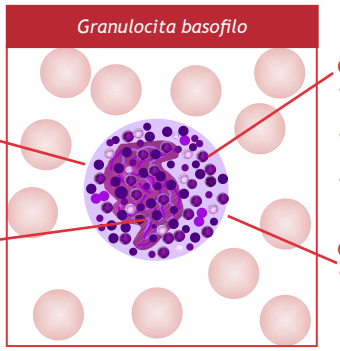

Granuli
- Grossolani, densi viola scuro-neri
- Leggremente variabili in dimensioni e forma
- Distribuiti in modo non uniforme

Citoplasma
- azzurro-rosa

Funzione

I basofili hanno un ruolo importante nell'attivazione della reazione allergica e nello sviluppo delle difese immunitarie (*memoria immunologica*).

I granuli basofili contengono istamina, eparina ed altri mediatori della **reazione allergica immediata.** Gli allergeni si legano ai recettori IgE sulla membrana cellulare mediante gli anticorpi IgE. Il legame induce la *degranulazione* dei basofili (secrezione dei granuli e dei loro contenuti fuori dalla cellula). Questo causa nell'arco di pochi minuti una reazione immediata, che localmente si manifesta con irritazioni ed edemi, mentre a livello sistemico puo' scatenare uno **shock anafilattico** con potenziali conseguenze letali.

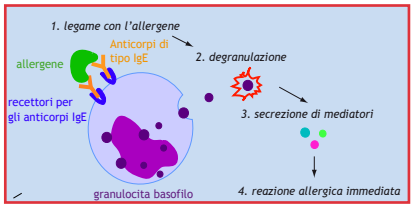

Un altro ruolo centrale dei basofili si manifesta nel **rafforzamento dell'immunita' specifica.** Nonostante il loro numero ridotto, essi rappresentano nei primi giorni della reazione specifica immunitaria la fonte piu' importante di interleuchine IL4 e IL6. I basofili legano proteine dell'agente patogeno alla loro superficie cellulare mediante anticorpi IgE. Il legame induce la secrezione di IL4 e IL6, che a loro volta influenzano i linfociti B e T, **determinando** cosi' una rapida **difesa contro l'agente patogeno.**

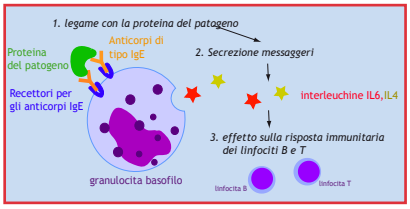

Aggiornamento ematologico

Valore normale nel sangue periferico

Relativo: 0-1 %
Assoluto: 0.00 - 0.15 G/l

Cause della basofilia

Neoplasie ematologiche

Tipicamente, nella leucemia mieloide cronica (CML) si riscontra un aumento del numero di basofili. Altre sindromi mieloproliferative presentano raramente una basofilia (policitemia vera, osteomielofibrosi).

Basofilie da reazione

Altre cause possono portare ad una proliferazione di basofili:

- allergie da inalazioni, alimenti, medicinali
- infiammazioni colite ulcerosa, artrite reumatoide giovanile
- endocrinologia ipotiroidismo, somministrazione terapeutica di estrogeni
- infezioni varicelle, influenza, tubercolosi
- esposizione a radiazioni ionizzanti

Colophon

Autrice Annette Steiger
Fotografie Dr. Roman Fried

Consulenza scientifica
K. Bruni, Dr. J. Goede, Klinik für Hämatologie Universitätsspital Zürich

© 2009 Verein für medizinische Qualitäskontrolle
www.mqzh.ch

Basofili normali al microscopio

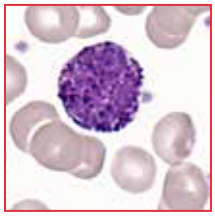
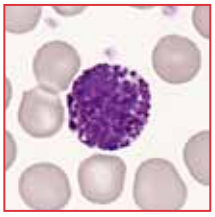
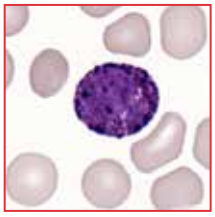
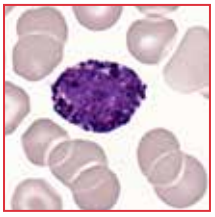

Proliferazione maligna di basofili

Sindrome mieloproliferativa

Nella leucemia mieloide cronica si riscontra tipicamente una **basofilia del 2-20%** dei leucociti circolanti. In questo caso i basofili appartengono ad un clone maligno caratterizzato da cromosoma Filadelfia ovvero riarrangiamento bcr/abl.
L'aumento del numero dei **basofili a livelli superiori al 20%** rappresenta il criterio di definizione per la **fase accelerata** della CML (-> Fasi: cronica, accelerata, blastica)

Leucemie basofile

La leucemia basofila puo' essere acuta o cronica. Entrambe sono pero' estremamente rare.

Basofili con perdita di granuli o con granuli atipici

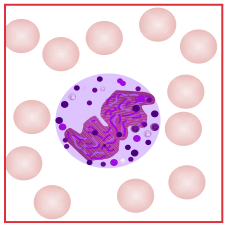

Al microscopio il sangue periferico puo' contenere basofili con una perdita totale o parziale dei granuli; tale perdita mette in evidenza il nucleo ed il citoplasma di colore azzurro-rosa.

In caso di perdita totale di granuli, l'identificazione della cellula quale granulocita basofilo puo' risultare difficile all'osservatore non esercitato e portare ad errori nella differenziazione dei leucociti.

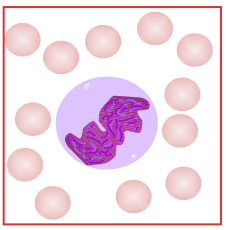

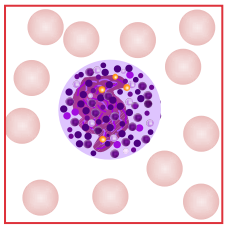

Nelle patologie ematologiche maligne possono anche comparire cellule che contengono sia granuli acidofili che granuli basofili (*basoeosinofili*, cellule ibride).

Altre anomalie sono i micro e macrogranuli, l'ipergranulazione e difetti della segmentazione nucleare.

Basofili al microscopio con perdita parziale di granuli

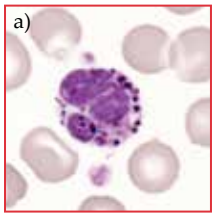

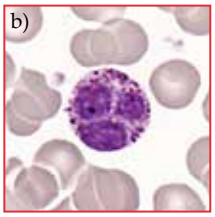

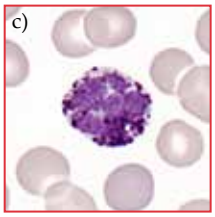

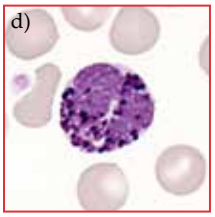

a) - d) = basofili parzialmente degranulati c) - d) = macrogranuli vistosi