Aggiornamento ematologico

Trombociti

MQZH 2009-3

Introduzione

I *trombociti* (piastrine) costituiscono, insieme ai *leucociti* ed agli *eritrociti*, la componente cellulare del sangue. La loro funzione fisiologica è quella di otturare danni ai vasi sanguini. Si parla di *trombocitosi* quando il numero di trombociti è elevato, di *trombocitopenia* se il numero è ridotto. Morfologicamente, i trombociti possono differire in dimensioni, forma e granulazione.

Formazione

I trombociti si originano dal distacco di frammenti citoplasmatici dei megacariociti nel midollo osseo.
Da un megacariocita si formano circa 1000 - 3000 trombociti. Il 60 - 70% dei trombociti circola nel sangue, il resto si trova nella milza. Dopo una permanenza in circolo di circa 7-10 giorni, essi vengono eliminati principalmente dalla milza e in piccola parte anche dai polmoni e dal fegato.

Funzione

La funzione principale dei trombociti è l'emostasi.
In caso di ferite all'endotelio dei vasi, i trombociti si legano a strutture subendoteliali mediante l'intervento del fattore di von Willebrand. *L'adesione* comporta l'attivazione e il cambiamento di forma delle piastrine (foggia rotonda e formazione di appendici). Dall'intreccio dei singoli trombociti si forma un *trombo bianco* che chiude provvisoriamente il difetto alla parete endoteliale. La chiusura definitiva, mediante un *trombo rosso* più stabile, richiede l'attivazione dei fattori di coagulazione plasmatici.

Morfologia

I trombociti sono frammenti citoplasmatici anucleati piatti e di forma da rotonda ad ovale. Presentano due zone distinte: *ialomero* e *granomero*. Lo ialomero è il citoplasma piastrinico, di colore grigio-blu pallido con aree di intensità variabile. Il granomero è costituito da granuli azzurofili.

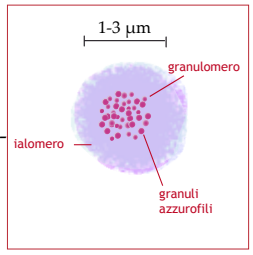

Variabilità delle dimensioni dei trombociti

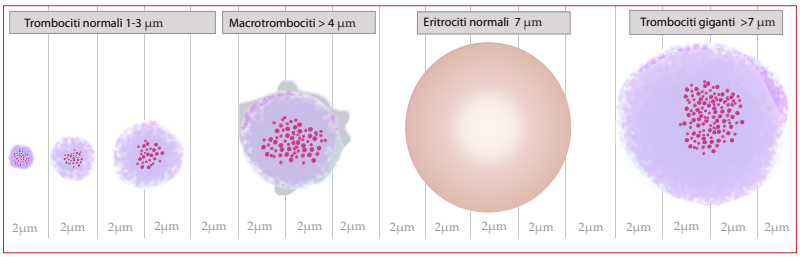

Rapporto fra dimensione, età e numero dei trombociti

I trombociti giovani sono più grandi e appaiono "allargati", quelli più vecchi risultano più piccoli e più carichi di granuli.
Misurando il MPV (mean-platelet-volume) si è inoltre dimostrato che se il numero di trombociti è elevato le singole piastrine sono più piccole, mentre se il numero è ridotto sono più grandi. Questa adattazione delle dimensioni suggerisce che l'organismo tende a mantenere stabile la massa trombocitica più che il numero di trombociti.

Anisocitosi trombocitica e trombociti giganti

Una marcata anisocitosi (variabilità delle dimensioni) dei trombociti si evidenzia soprattutto in caso di ricambio elevato di trombociti.

Trombociti giganti

I trombociti giganti ricorrono soprattutto in patologie maligne di cellule staminali come nelle neoplasie mieloproliferative e nella sindrome mielodisplastica.

Scheda tecnica trombociti

Dimensioni

1-3 µm normale
> 4 µm macrotrombocita
> 7 µm trombocita gigante

Forma

da rotonda ad ovale, a volte anche forma a sigaro, a virgola, a stella

Nucleo

anucleati

Citoplasma

Colorazione:
grigio-blu

Bordi:
a) regolari, leggermente sfumati
b) con perdite filamentose
c) con cisti arrotondate

Granulazione

Azzurrofila, distribuita su tutta la cellula, spesso anche concentrata al centro.

I granuli con colorazione azzurrofila sono vescicole dette granuli alfa che contengono fra le altre cose fattori di coagulazione. Inoltre i trombociti contengono i granuli delta (dense-bodies) e granuli lisosomali, entrambi non visibili al microscopio ottico.

Analisi semiquantitativa del numero di trombociti

Il numero di trombociti è normale quando nell'analisi dello striscio con un obiettivo da 100 vengono contati

8-15 trombociti per campo visivo
oppure
1 trombocita ogni 10-20 eritrociti

Valori normali nel sangue periferico

Adulti 143-400 G/l (10^3/µl)

Aggiornamento ematologico

Cause della trombocitosi

Primarie (maligne)

Neoplasie mieloproliferative (trombocitemia essenziale, policitemia vera, leucemia cronica mieloide, mielofibrosi)
Sindrome mielodisplastica

Secondarie (reattive)

Perdite di sangue, carenza di ferro cronica, stato post-splenectomia, processi infettivi ed infiammatori cronici ed acuti, malignomi, farmaci

Cause della trombocitopenia

Anomalie nella produzione

Leucemie acute e croniche, infiltrazione tumorale o fibrosi del midollo osseo, aplasia del midollo osseo, anemia megaloblastica, sindrome mielodisplastica, soppressione da alcool.

Aumentata distruzione dei trombociti

Immunologica, a causa di auto- o alloanticorpi
Per es. porpora trombocitopenica idiopatica (PTI), incompatibilità feto-maternale

Non immunologica
Per es. coagulazione intravascolare disseminata (CID), porpora trombotica trombocitopenica (PTT), meccanica (materiale da protesi)

Forme congenite

Sindrome di Wiskott-Aldrich, sindrome di Bernard Soulier, sindrome «gray platelet», Anemia di Fanconi, anomalia di May-Hegglin.

Sequestro nella milza in casi di ipersplenismo

Pseudo-trombocitopenia

Artefatti o trombociti abnormi portano a conteggi errati di trombociti negli analizzatori automatici e in parte anche nel conteggio manuale.

- trombociti giganti
- aggregati trombocitici
- satellitismo trombocitico

Colophon
Autrice *Annette Steiger*

Consulenza scientifica
K. Bruni, Dr. J. Goede, Klinik für Hämatologie, Universitätssptial Zürich

© 2009 Verein für medizinische Qualitätskontrolle www.mqzh.ch

Morfologia die trombociti

Trombociti normali

Trombocita rotondo	*Trombocita ovale*	*Trombocita piccolo e compatto*
Perdite filamentose di plasma	*Cisti citoplasmatiche*	*Solo il granomero è visibile*

→ **Trombociti piccoli**, compatti, di aspetto molto scuro sono visibili anche come artefatti in strisci troppo spessi. In seguito alla fase di asciugatura prolungata si verifica infatti una contrazione delle cellule.

Trombociti abnormi

Trombocita gigante	*Trombocita ipogranulare*	*Trombocita agranulare*

Resto di nucleo di megacariocita

→ **Una perdita di granuli parziale o completa** ricorre nelle neoplasie mieloproloferative, nella sindrome mielodisplastica, nella sindrome «gray-platelet», ma anche come artefatto in seguito ad una previa attivazione e degranulazione dei trombociti, per es. quando il campione coagula in seguito ad un errore nel prelievo.

→ **Resti di nuclei di megacariociti** possono essere presenti in rari casi nel sangue di individui sani. In genere però la loro presenza in circolo è patologica. Si osservano soprattutto nelle neoplasie mieloproliferative.

La pseudo-trombocitopenia

Gli analizzatori automatici per l'ematologia riconoscono i trombociti come tali solo se hanno dimensioni normali e se sono solitari. I trombociti ingrossati come i trombociti giganti, gli ammassi di piastrine (*aggregati*) o trombociti addossati a leucociti (*satellitismo*) vengono contati dagli apparecchi come leucociti, fornendo un falso numero ridotto di trombociti → *pseudo-trombocitopenia*.

Trombociti giganti	Si tratta di **piastrine molto ingrossate** in seguito ad una malattia. →	*Utilizzare la camera di conteggio.*
Aggregati piastrinici	Gli **aggregati piastrinici** si formano soprattutto come artefatti in vitro. L'aggregazione può avvenire durante il prelievo (per es. vene difficili, prelievo capillare subottimale) o per insufficiente mescolatura del sangue con gli anticoagulanti in provetta. →	*- conferma microscopica dell'aggregazione trombocitica sullo striscio* *- nuovo prelievo* *- ripetere l'analisi in EDTA, eparina e citrato**
Satellitismo	In alcune persone ed in seguito ad **induzione con EDTA** si osserva la formazione di grossi **aggregati** o l'addossamento di piastrine a neutrofili o, raramente, monociti, in forma di rosetta → **satellitismo**. Questi fenomeni si aggravano se il campione si raffredda e non hanno significato patologico. →	*- Conferma microscopica dell'aggregazione o satellitismo trombocitico nello striscio* *- Ripetere l'analisi:* *a) a mano con sangue capillare senza additivi* *b) automaticamente con un altro anticoagulante (eparina, citrato*)* ** tenere conto della diluizione*