Aggiornamento ematologico

Blasti

MQZH 2009-4

Introduzione

I blasti (dal greco blastos «germoglio») sono cellule immature e indifferenziate. Tali cellule ematopoietiche si trovano normalmente solo nel midollo osseo (eritropoioesi, leucopoiesi, trombopoiesi). La presenza anche minima di blasti nel sangue periferico necessita sempre chiarimenti. Se il loro numero è elevato, sussiste spesso un'anemia, una neutropenia e/o una trombocitopenia nell'ambito di una leucemia acuta. Si parla anche di invasione di blasti leucemici, i quali differiscono morfologicamente dai blasti normali che si riscontrano nel midollo osseo sano.

Formazione e differenziazione

L'origine dell'ematopoiesi è nelle cellule pluripotenti, che si differenziano in diversi tipi di cellule mature sotto l'effetto di citochine e fattori di crescita. I blasti hanno spesso raggiunto un certo grado di differenziazione, che consente di assegnarli ad una specifica linea cellulare con l'aiuto di metodi appropriati (morfologia della colorazione May-Grünwald-Giemsa, colorazioni citochimiche, determinazione degli antigeni di superficie mediante citometria di flusso).

Morfologia

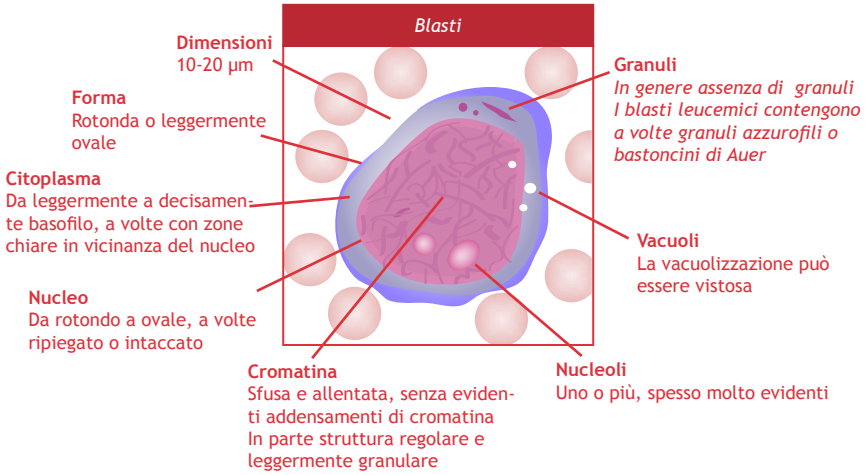

Identificazione microscopica dei blasti

Al microscopio, gli eritroblasti sono facilmente riconoscibili in base alle loro caratteristiche morfologiche. Al contrario, è difficile discernere uno dall'altro mieloblasti, linfoblasti, monoblasti e megacarioblasti. Nel sangue periferico vengono quindi denominati tutti semplicemente «blasti».

Esistono caratteristiche morfologiche che suggeriscono l'appartenenza dei blasti ad una specifica linea cellulare. Per esempio, la presenza di granuli nei blasti leucemici è possibile in blasti di origine sia mieloide che linfatica, è invece rara nei linfoblasti. La presenza di bastoncini di Auer (che originano dai granuli) è considerata comprovante l'origine mieloblastica.

Scheda tecnica blasti

Cellula

Dimensioni

10-20 µm
(dimesione di monociti e linfociti)

Forma

Da rotonda a leggermente ovale

Nucleo

Forma

Da rotondo a ovale

Cromatina

Sfusa e allentata, senza addensamenti

Nucleoli

Uno o più.

Citoplasma

Da leggermente a decisamente basofilo, a volte con zone chiare in vicinanza del nucleo.

Granulazione

In genere agranulati

Blasti leucemici

I blasti leucemici possiedono alcuni connotati comuni (A). Altre caratteristiche possono differire secondo il tipo di leucemia (B).

A: Connotati comuni

In genere tutti i blasti hanno un elevato rapporto nucleo/citoplasma (la maggior parte della cellula è occupata dal nucleo). La struttura cromatinica del nucleo è vistosamente allentata.

Aggiornamento ematologico

Blasti leucemici

B: Caratteristiche variabili

Variabili sono il colore e la larghezza del citoplasma, la dimensione totale della cellula e le dimensioni e la forma del nucleo.

Nucleo

Può essere ripegato o intaccato

Cromatina

Sfusa e allentata, granulazione leggera o decisa («a semolino»).

Nucleoli

Uno o più, in parte molto evidenti.

Vacuoli

Vacuolizzazione a volte vistosa nel citoplasma, eventualmente anche sopra il nucleo.

Granulazione

Granuli azzurrofili spesso presente in blasti mieliodi, possibile anche in blasti linfatici.

Bastoncini di Auer

Inclusi citoplasmatici con forma da bastoncino ad ago, a volte raggruppati, presenti solo in blasti leucemici della mielopoiesi.

Colophon
Autrice *Annette Steiger*
Fotografie *Dr. Roman Fried*

Consulenza scientifica
K. Bruni, Dr. J. Goede, Klinik für Hämatologie, Universitätsspital Zürich

© 2009 Verein für medizinische Qualitätskontrolle www.mqzh.ch

Morfologia blastica al microscopio

Struttura cromatinica

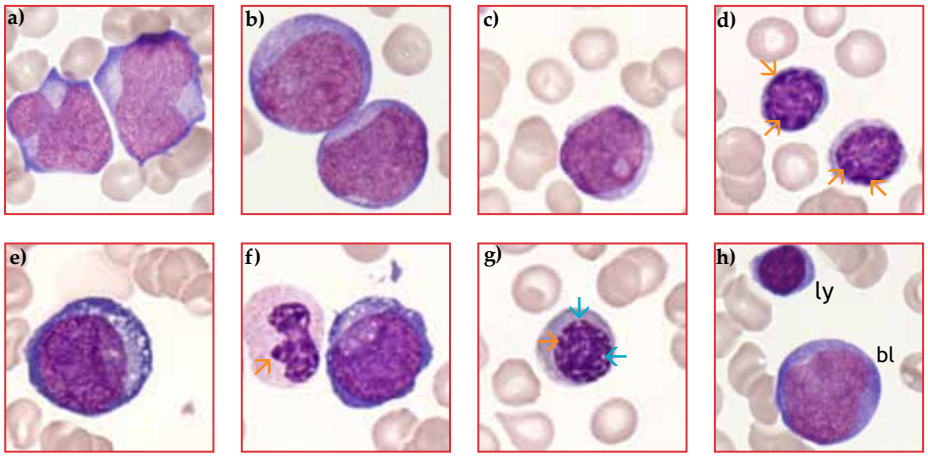

a-c Blasti con una strutura nucleare «a carta velina». La cromatina è allentata e sfusa, senza addensamenti, a volte con evidente nucleolo
d Due linfociti normali con cromatina grossolana (evidenti gli addensamenti) (→)
e-f Blasti con struttura cromatinica leggermente granulata.
g Eritroblasto con tipica cromatina a zolle. Zone dense (scure) (→) vicino a zone quasi libere (bianche)(→).
h Come confronto, un neutrofilo con evidenti addensamenti cromatinici

Dimensioni cellulari, rapporto nucleo/citoplasma e bastoncini di Auer

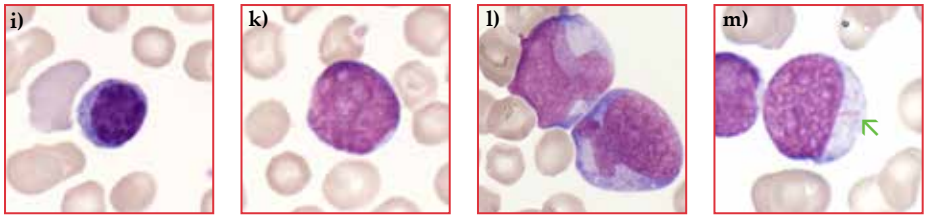

i-l Piccolo linfocita a confronto con blasti grandi e piccoli. Il rapporto nucleo/citoplasma nei blasti è spesso decisamente a vantaggio del nucleo
m Blasti con bastoncini di Auer (→)

Nucleoli e vacuoli

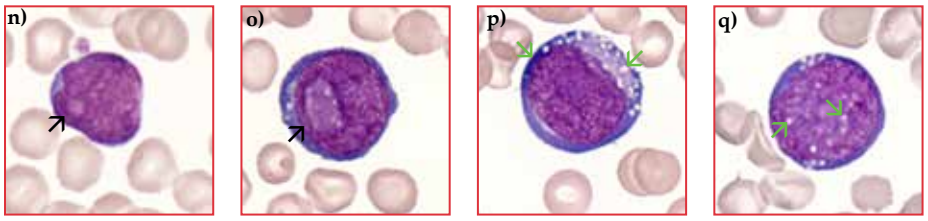

n-o Blasti con nucleoli ben riconoscibili (→)
p-q Blasti con evidente vacuolizzazione (→)
q I vacuoli si estendono anche sopra il nucleo. (→)

Forma

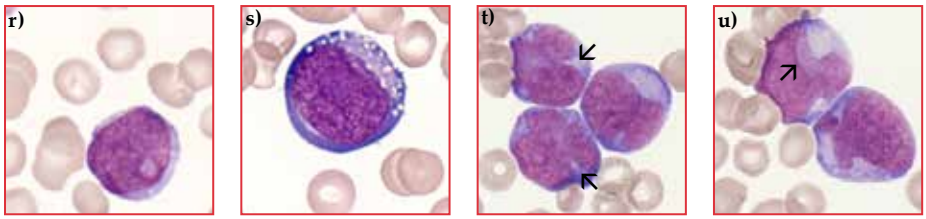

r) nucleo rotondo s) nucleo ovale t) nucleo intaccato u) nucleo ripiegato

Le figure provengono dai controlli circolari MQ:
MQ2006-4: a,b,l,m,t,u; MQ2007-3: c,k,n,r; MQ2009-4: d,e,f,g,h,i,o,p,q,s