Aggiornamento ematologico

Eritroblasti

MQZH 2010-3

Scheda tecnica Eritroblasti

Proeritroblasto



Dimensioni: 17-24 µm
Nucleo: rotondo o leggermente ovale
Citoplasma: basofilo a struttura fine, regolare
Nucleoli: evidenti

Eritroblasto basofilo



Dimensioni: 10-17 µm
Nucleo: rotondo
Citoplasma: basofilo intensamente scuro, alone perinucleare più chiaro
Cromatina: densa, leggermente granulata

Eritroblasto policromatico

Dimensioni: 10-15 µm
Nucleo: rotondo
Citoplasma: da blu-grigio a rosa-grigio
Cromatina: densa, a zolle

Eritrocita ossifilo

Dimensioni: 8-12 µm
Nucleo: rotondo, spesso eccentrico
Citoplasma: ossifilo (come un eritrocita maturo)
Cromatina: densa, picnotica

Introduzione

Gli eritroblasti rappresentano i precursori nucleati degli eritrociti maturi e si trovano normalmente solo nel midollo osseo. Nei neonati è possibile una diffusione nel sangue periferico. In altre condizioni il riscontro di precursori nucleati nel sangue non è da considerare normale ed indica un notevole incremento dell'attività eritropoietica, eventualmente anche al di fuori del midollo osseo, oppure una patologia maligna. Il campione per il quadro ematico 2010-3 proviene da una paziente con leucemia mielomonocitica cronica (LMMC) che nel decorso è evoluta in una leucemia mieloide acuta (LAM).

Genesi e regolazione dell'eritropoiesi normale

L'eritropoiesi consiste nella maturazione di eritrociti (dischi biconcavi anucleati di circa 7 µm di diametro) a partire da cellule pluripotenti attraverso diversi stadi di maturazione e differenziazione.
La fase iniziale di questo processo viene influenzata da interleuchine (IL3/IL9) e fattori di crescita (GM-CSF, SCF). In seguito l'eritropoietina (EPO), un ormone prodotto nei reni, assume la funzione determinante per la regolazione della produzione cellulare. La secrezione di EPO è regolata in relazione alla saturazione dell'ossigeno nel sangue: livello di saturazione basso
O_2 → aumento di produzione EPO → stimolazione dell'eritropoiesi.

Fasi di sviluppo nell'eritropoiesi normale

La seguente illustrazione mostra una sintesi dell'eritropoiesi:

- riconoscimento morfologico in microscopia
- evoluzione del citoplasma: contenuto di emoglobina, basofilo -> ossifilo
- evoluzione del nucleo: condensazione della cromatina (densità crescente)
- divisione, differenziazione e maturazione cellulare

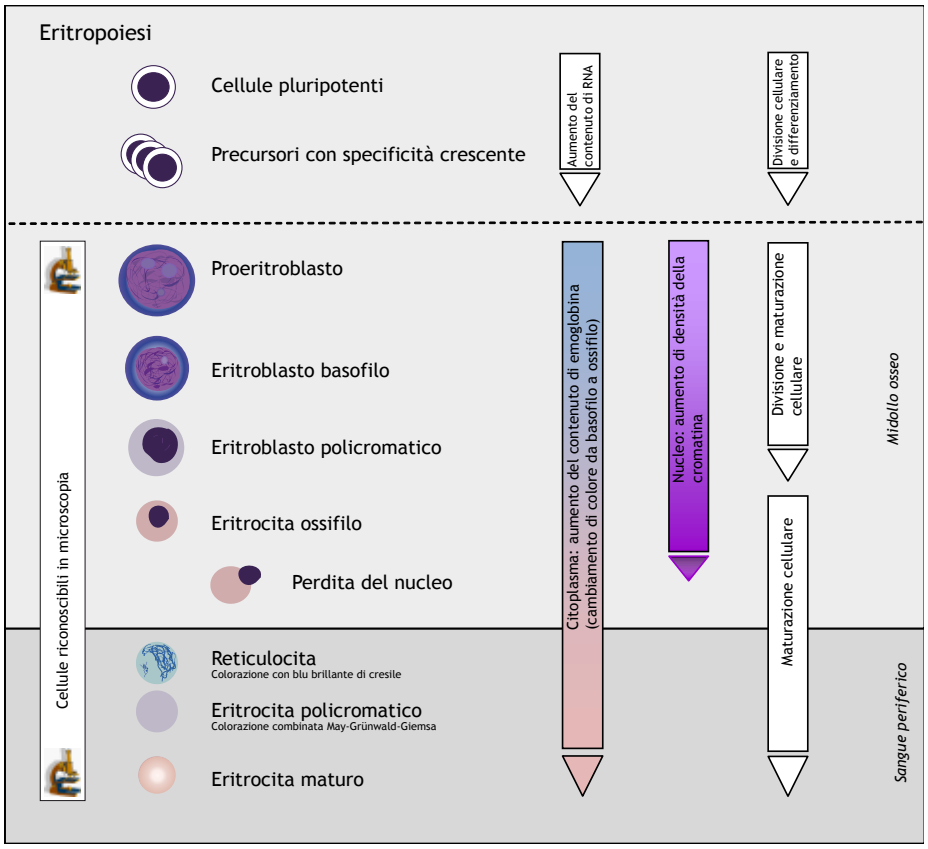

Aggiornamento ematologico

L'alterata eritropoiesi patologica

Alterazioni megaloblastiche degli eritroblasti

L'eritropoiesi megaloblastica origina da una carenza di vitamina B12 o di acido folico. Di conseguenza la sintesi di DNA è disturbata e la divisione cellulare si riduce portando alla formazione di cellule giganti dette "megaloblasti".

Le alterazioni si osservano negli eritroblasti del midollo osseo, raramente si ha una diffusione nel sangue periferico.

Alterazioni displastiche degli eritroblasti

Alterazioni displastiche degli eritroblasti si riscontrano per esempio nel contesto di malattie sistemiche ematologiche e comprendono:

- puntuazione basofila
- frammenti nucleari
- forme nucleari atipiche
- maturazione disaccoppiata (stadi di maturazione diversi) del nucleo e del citolplasma
- carioressi (picnosi e frammentazione nucleare)
- vacuolizzazione del citoplasma

- colorazione al ferro: sideroblasti ad anello
- colorazione PAS: positiva

Le alterazioni si osservano in eritroblasti del sangue periferico e del midollo osseo.

Possibilità di confusione degli eritrociti displastici:

- Autolisi cellulare di granulociti
- Cellule in mitosi

Colophon
Autrice *Annette Steiger*
Fotografie *Dr. Roman Fried*

Consulenza scientifica
K. Schreiber, Dr. J. Goede, Klinik für Hämatologie, Universitätsspital Zürich

© 2010 Verein für medizinische Qualitätskontrolle www.mqzh.ch

Morfologia eritroblastica normale

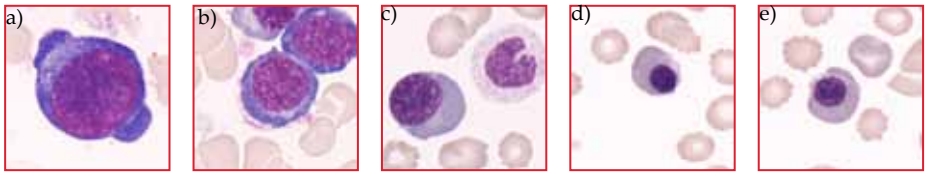

a) proeritroblasto nel midollo osseo
b) eritroblasto basofilo nel midollo osseo
c) eritroblasti policromatici nel sangue periferico
d-e) eritroblasti ossifili nel sangue periferico

Morfologia eritroblastica patologica

Atipie morfologiche degli eritroblasti si riscontrano in analisi microscopiche del midollo osseo o del sangue periferico:

- alterazioni megaloblastiche degli eritroblasti
- alterazioni displastiche degli eritroblasti

Eritrociti displastici nel sangue periferico

a) eritroblasto con puntuazione basofila

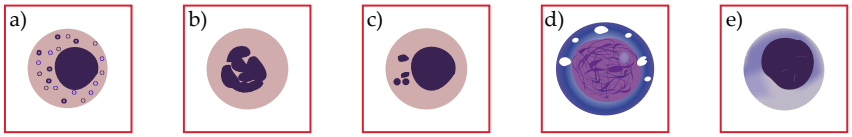

b) eritroblasto con carioressi (picnosi e frammentazione nucleare)
c) eritroblasto con frammenti nucleari
d) eritroblasto basofilo con vacuoli
e) eritroblasto con maturazione disaccoppiata (maturazione asincrona di nucleo e citoplasma)

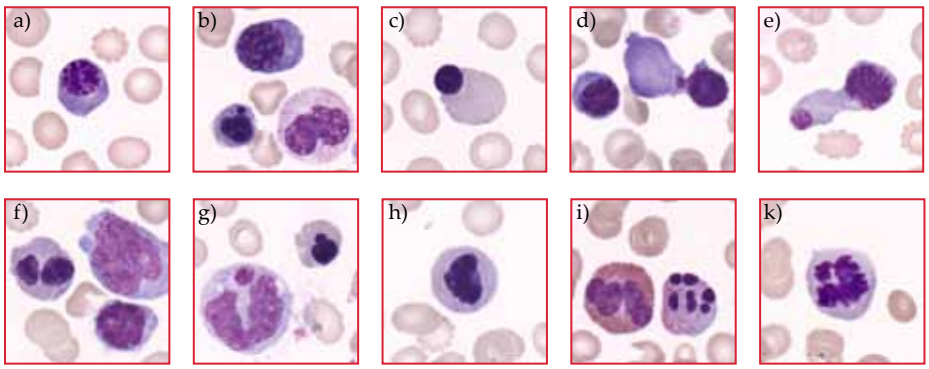

a) piccolo eritroblasto
b) eritroblasto policromatico ed eritroblasto ossifilo con frammenti nucleari, accanto ad un granulocita neutrofilo
c-e) espulsione del nucleo
f) eritroblasto con nucleo doppio, accanto ad un monocita e ad un linfocita
g-h) eritroblasti con forma nucleare atipica
i) possibilità di confusione: autolisi cellulare di un granulocita neutrofilo
k) possibilità di confusione: cellula in mitosi