Introduzione

Solo a partire dal 1910, grazie all'esistenza delle colorazioni, è stato possibile esaminare morfologicamente le cellule del sangue al microscopio ottico e definire le diverse popolazioni e subpopolazioni cellulari (morfologia deriva dal greco e significa studio delle forme). Negli ultimi 25 anni questo lavoro è stato in parte affidato ad apparecchi automatizzati per ematologia, che sono in grado di raggiungere gradi di precisione più elevati che non con la differenziazione manuale, se non altro in caso di ematocriti normali o poco discosti dalla norma. Ciò nonostante, l'analisi microscopica di strisci di sangue ha mantenuto la sua ragione d'essere fino ai nostri giorni, rimanendo insostituibile in particolari aspetti clinici.
Essa permette la valutazione di caratteristiche morfologiche dettagliate, come differenti strutture nella cromatina del nucleo, nucleoli, elementi del citoplasma (granuli, vacuoli, puntuazione basofila), che rimangono i pilastri nella diagnosi della sindrome mielodisplastica.
Riassumendo si può dire: se lo screening effettuato in modo automatico viene integrato, secondo il bisogno, da analisi microscopiche, è possibile precisare un sospetto diagnostico o una diagnosi differenziale e limitare allo stretto necessario ulteriori esami di laboratorio.

La colorazione di Pappenheim per cellule ematiche

Nella colorazione di Pappenheim (May-Grünwald-Giemsa) vengono utilizzati il blu di metilene (blu), l'eosina (arancio-rosso) e la colorazioe di Giemsa (violetto). I diversi elementi cellulari hanno affinità variabili per le diverse colorazioni a seconda del loro pH.

Colorazione, termine tecnico		*Esempi*
blu = «basofilo»	Basofilo chiaro Basofilo scuro	Citoplasma di linfociti
Rosso chiaro, arancio = «acidofilo», «eosinofilo»	Rosso chiaro arancio	Membrana di eritrociti maturi Granuli dei granulociti eosinofili
violetto = «azzurofilo»	violetto	Cromatina nucleare; il termine viene utilizzato soprattutto per i granuli, per es. nei linfociti o promielociti
Rosa pallido, beige = «neutrofilo»	Rosa-beige	Citoplasma dei granulociti neutrofili

Forma e dimensioni cellulari; rapporto nucleo-citoplasma

Per **confrontare le dimensioni** si può prendere come riferimento un normocita, cioè un eritrocita di grandezza normale, il cui diametro misura circa 7 µm.
La stima delle dimensioni viene utilizzata per **differenziare** o descrivere **cellule mononucleari** (*linfociti*, *monociti*, *blasti*). Il **rapporto nucleo-citoplasma** è importante soprattutto nella descrizione dei blasti; se è 1:1, nucleo e citoplasma occupano volumi uguali nella cellula.

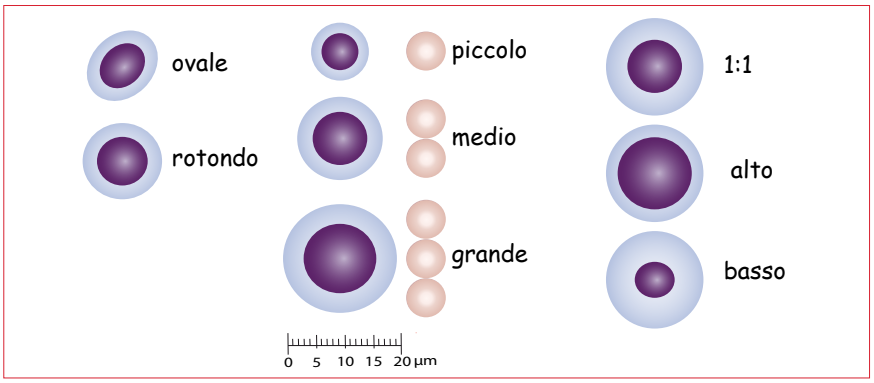

Morfologia del nucleo

Alcune **morfologie nucleari** sono tipiche di una singola specie di leucociti (per es. *granulociti neutrofili*). Altre volte la forma del nucleo varia a seconda dell'**attività cellulare**, dell'**appartenenza a particolari linee**, o **in particolari patologie** (per es. linfociti e blasti). **Nuclei bilobati e nuclei con tacche** si riscontrano in genere in blasti e linfociti nelle patologie ematologiche.

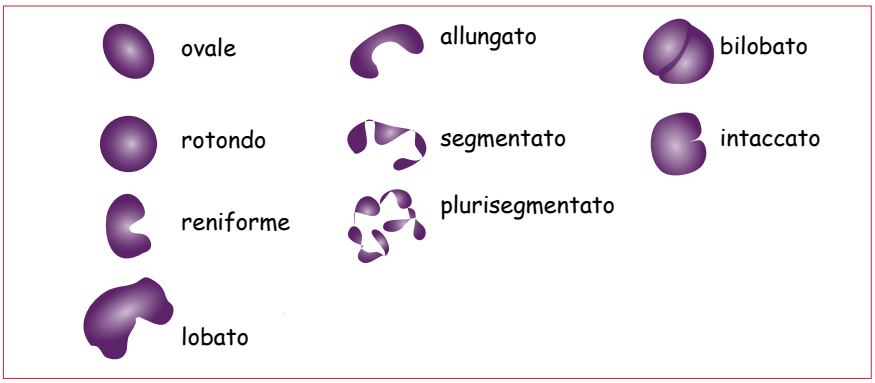

Struttura cromatinica e nucleoli

L'analisi della **struttura cromatinica** rappresenta un **criterio importante nella differenziazione** dei leucociti. Essa è importante anche nella **diagnosi differenziale e nel controllo del decorso** delle patologie ematologiche sistemiche.
I **nucleoli** si riscontrano spesso in cellule con struttura cromatinica fine. Spesso, ma non sempre, si tratta di cellule immature (per es. blasti).

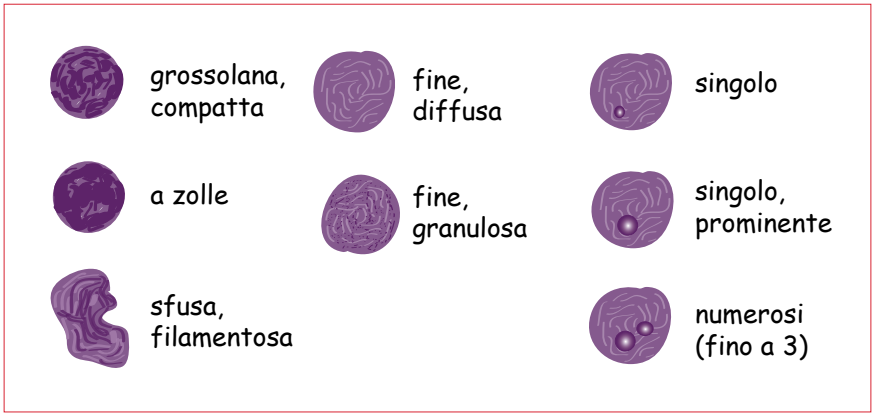

Colore, gradienti e bordi del citoplasma

Il **colore, i bordi e i cambiamenti di colore** sono caratteristici ad esempio di alcuni tipi di leucociti, ma possono essere anche indizio di particolari **attività cellulari** (per es. linfociti con infezioni virali) o del **grado di differenziazione** della cellula (granulopoiesi, cambiamento del colore del plasma da basofilo ad acidofilo durante la differenziazione).
L'**alone perinucleare**, evidente ad esempio nelle plasmacellule, corrisponde all'apparato di Golgi, che non è colorabile.

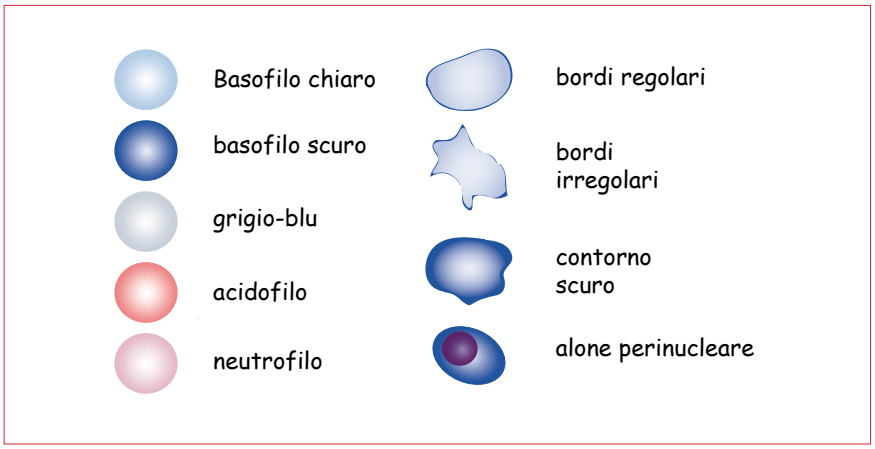

Strutture nel citoplasma

Granuli di colore diverso possono caratterizzare particolari tipi cellulari (per es. **eosinofili, basofili**). Varie attività cellulari possono essere associate all'apparizione di granuli (o granuli alterati).
Mentre i **vacuoli sono comuni nei monociti**, essi sono considerati un **indizio di tossicità** nei **granulociti** se in combinazione con granulazione grossolana e strie basofile.
I **bastoncini di Auer** sono granuli azzurofili fusi insieme e si formano in leucemie acute mieloiche.

Autrice: Annette Steiger, Consulenza scientifica: K. Schreiber, Dr. J. Goede, Klinik für Hämatologie, Universitätsspital Zürich
© 2011 Verein für medizinische Qualitätskontrolle www.mqzh.ch