Aggiornamento ematologico

Analisi dell'emocromo

MQZH 2014-02

Introduzione

L'analisi microscopica dell'emocromo è ancora oggi importante nonostante le possibilità dell'analisi ematologica automatizzata (ematogramma). La microscopia fornisce informazioni sulla presenza di particolari deformazioni dell'eritrocita, su possibili inclusioni e alterazioni di colore o sui precursori nucleati rossi (eritroblasti). Queste informazioni completano il referto per il medico e non di rado sono determinanti per accertamenti successivi come per esempio nelle anemie.
Questa scheda tecnica presenta l'esecuzione graduale di un referto dell'emocromo su un campione del controllo circolare MQ 2014-2 H3b. L'emocromo proviene da una paziente di 53 anni con una talassemia minor.

1. Determinare e valutare un ematogramma da sangue EDTA

1.1 Ematogramma					
Leucociti	8.13	4.0-10.0 G/l	MCV	63.0 ↓	80-100 fl
Trombociti	132 ↓	150-400 G/l	MCH	18.3 ↓	27.0-32.0 pg
Eritrociti	5.86 ↑	f 3.9-5.2 T/l m 4.2-5.7 T/l	MCHC	290 ↓	315-365 g/l
Emoglobina	107 ↓	f 120-160 g/l m 140-180 g/l	RDW	15.5	< 16 %
Ematocrito	0.37	f 0.37-0.47 l/l m 0.41-0.53 l/l			

1.2 Interpretazione			
☒ Anemia (Hb)	☐ normocitario	☒ microcitario	☐ macrocitario
☒ Eritrocitosi (Ec)	☐ normocromo	☒ ipocromo	☐ ipercromo

Valutazione primaria dai valori dell'ematogramma:

ANEMIA IPOCROMO-MICROCITARIA ED ERITROCITOSI

2. Analisi microscopica della morfologia eritrocitica

Se il referto è patologico, o in situazioni particolari, segue un esame microscopico degli eritrociti su striscio.

2.1 Esame microscopico degli eritrociti in almeno cinque campi visivi con ingrandimento di 1000x.

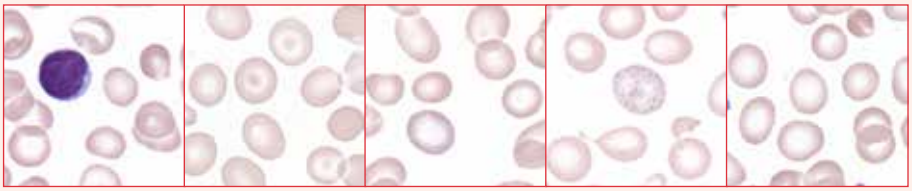

2.2 Integrazione della valutazione primaria con i referti morfologici dalla microscopia

Dimensioni:	Riempimento / colore	Forma:	Strutture cellulari/inclusi:
Microciti +++	Ipocromo ++	Poichilocitosi +	Punteggiatura basofila (+)
Anisocitosi ++	Policromasia +	Cellule a bersaglio ++	
		Ovalociti +	
		Acantociti +	

Valutazione primaria integrata con il referto microscopico:

EMOCROMO CON ANEMIA IPOCROMO-MICROCITARIA ED ERITROCITOSI. LEGGERA POICHILOCITOSI CON OVALOCITI ISOLATI, POCHI ACANTOCITI E MOLTE CELLULE A BERSAGLIO. RARI ERITROCITI CON GROSSOLANA PUNTEGGIATURA BASOFILA.

Valutazione dell'ematogramma

Anemia

Si tratta di anemia quando la concentrazione di emoglobina è ridotta.

RDW

«red cell distribution width»
Il valore RDW dà una stima sulla distribuzione degli eritrociti, quindi sull'anisocitosi eritrocitaria.

Indici corpuscolari

MCV
Volume cellulare medio

→ normocitario
↓ microcitario
↑ macrocitario

MCH
Contenuto cellulare medio di emoglobina
(attenzione: nel valutare la cromasia va considerato anche il MCV).

→ normocromo
↓ ipocromo
↑ ipercromo

MCHC
Concentrazione cellulare media di emoglobina

→ normocromo
↓ ipocromo
↑ ipercromo

Buono a sapersi...

- Un indice normale non esclude la presenza di singoli eritrociti con un contenuto di emoglobina o un volume anomalo. Tali indici sono da considerare come valori indicativi nella valutazione semiquantitativa.
- Altre alterazioni morfologiche degli eritrociti (forme o strutture cellulari abnormi) in genere non influenzano gli indici.
- L'indice MCHC è raramente anomalo con gli apparecchi da laboratorio. Valori bassi si registrano nelle anemie fortemente ipocrome, valori alti nelle sferocitosi o nell'emolisi autoimmune.
- Se ricorrono spesso valori patologici di MHCH è possibile che l'apparecchio sia impostato male. In questo caso controllare le impostazioni per l'ematocrito e per l'emoglobina.

Aggiornamento ematologico

L'analisi del contenuto di emoglobina e della forma cellulare al microscopio

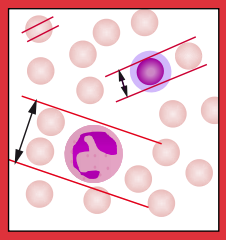

Valutazione del contenuto di emoglobina e delle dimensioni:

- Zona chiara dell'eritrocita= circa 1/3 del diametro cellulare: normocromo
- 2 normociti vicini hanno all'incirca il diametro di un granulocita neutrofilo.
- 1 normocita corrisponde circa al diametro del nucleo di un piccolo linfocita.

Analisi semiquantitativa

La valutazione degli eritrociti si effettua in almeno cinque campi visivi con ingrandimenti 1000x. Gli eritrociti devono essere ben distribuiti, la conca centrale deve essere riconoscibile. In genere si vedono circa 200 cellule per campo visivo. Poiché in microscopi moderni questo numero può essere più elevato, riportiamo qui valori percentuali.

3-10%	leggeri, discreti, pochi	+
10-20%	evidenti, molti	++
20-50%	accentuati, considerevoli	+++
>50%	grave, estremi	

Le seguenti forme sono sempre patologiche:

- forme a goccia
- frammentociti
- cellule falciformi
- megalociti
- punteggiatura basofila
- corpuscoli di Howell-Jolly

Esse vanno riportate da valori >1%:

<3%	isolati all'esame	(+)

Colophon
Autrice *Annette Steiger*
Fotografie *Dr. Roman Fried*

Consulenza scientifica
K. Schreiber, Dr. J. Goede, Klinik für Hämatologie, Universitätsspital Zürich

© 2014 Verein für medizinische Qualitätskontrolle www.mqzh.ch

Valutazione morfologica degli eritrociti
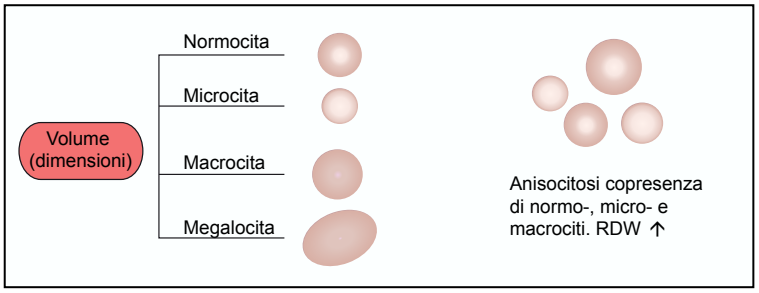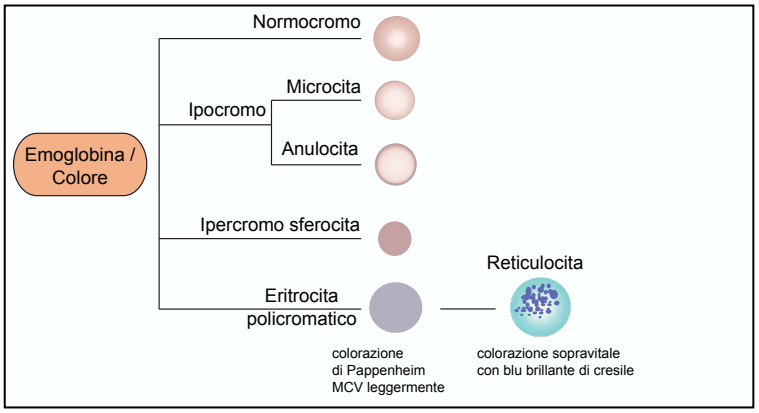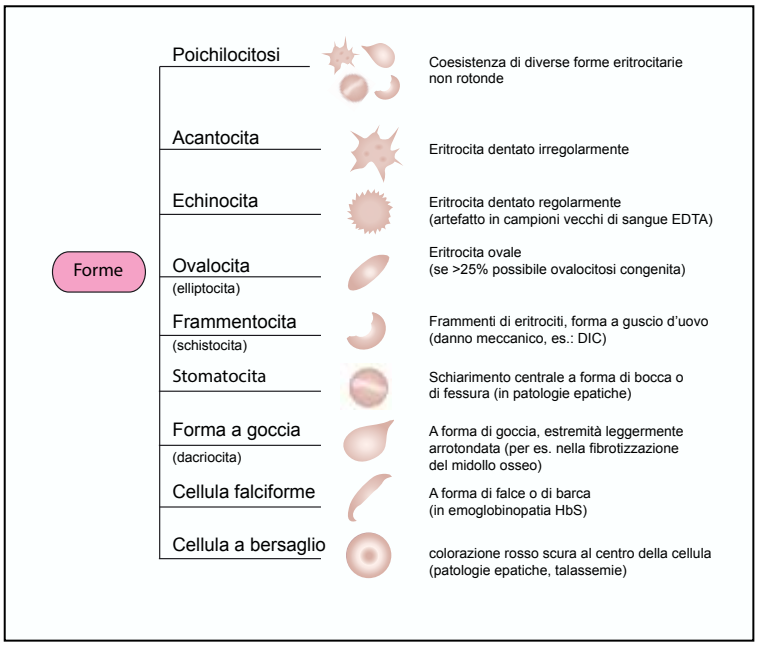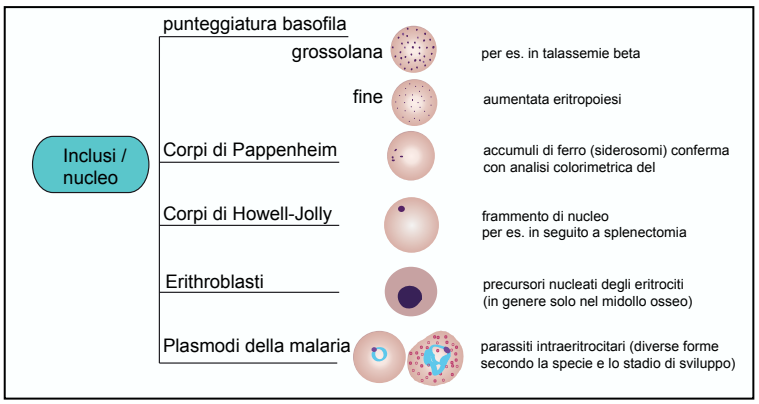
I dati forniti dall'analisi microscopica sono semiquantitativi. Nella valutazione sono stati considerati gli indici corpuscolari. Come conferma dell'anisocitosi può essere utilizzato il valore RDW.