Linfocitosi reattiva

Introduzione

Una linfocitosi (secondaria) reattiva è contraddistinta da un valore linfocitario elevato che si instaura per una causa esterna (per es. un'infezione virale) ed è reversibile alla scomparsa della stessa.
Linfocitosi di alcune origini sono caratterizzate dalla presenza di linfociti reattivi e appariscenti, le cui alterazioni possono essere anche molto diverse, creando il tipico aspetto pleomorfo del campione (diversificato, "variegato").
Le linfocitosi reattive vanno distinte dalle linfocitosi primarie (linfoproliferazione maligna). Qui è importante la valutazione microscopica della morfologia linfocitaria: contrariamente alla linfocitosi reattiva, quella maligna presenta infatti una morfologia uniforme, corrispondente all'origine clonale delle cellule (per es. nella LLC). Altri indizi si ottengono dall'analisi dei marcatori di superficie della popolazione cellulare proliferante (immunofenotipizzazione).
Il controllo circolare 2018-3-H3b proveniva da un uomo di 22 anni con un'infezione da EBV confermata sierologicamente.

Linfocitosi reattive con morfologia linfocitaria reattiva

Il quadro clinico di una «sindrome mononucleosica» presenta un'invasione di grossi linfociti mononucleati alterati, dovuta a una risposta immunitaria; le cause di questa malattia sono nel 90% dei casi da ricondurre a un'infezione di EBV, mentre il 10% di simili patologie è dovuto ad altri agenti («sindrome mononucleosica» EBV negativa).

EBV-Virus di Epstein-Barr
È un agente molto diffuso, l'immunogenicità negli adulti si trova attorno al 98%. Molte infezioni si risolvono in modo asintomatico. Negli adolescenti e giovani adulti si osservano spesso tipiche «sindromi mononucleosiche», i sintomi sono rigonfiamenti simmetrici dei linfonodi (classica febbre ghiandolare di Pfeiffer), splenomegalia, faringotonsillite, febbre e debolezza generale, che possono durare delle settimane.

CMV- Citomegalovirus
Un'infezione recente da citomegalovirus è in genere asintomatica in individui adulti e immunocompetenti. Se insorgono sintomi, questi sono simili alle infezioni da EBV, ma con minore insorgenza di rigonfiamenti linfatici o splenici e in genere senza faringotonsillite.

HIV- infezione (primaria) acuta
Circa nel 50% dei casi di nuove infezioni da HIV si manifestano dopo 8-12 settimane sintomi di tipo influenzale o da mononucleosi. Se la sierologia da EBV è negativa vanno quindi indagate le eventuali probabilità di avvenuto contagio e condotti test di laboratorio specifici. Poiché i sintomi insorgono in genere prima dell'immunogenicità, l'accertamento dell'infezione deve determinare l'antigene HIV-p24 oppure l'RNA del virus mediante PCR. In questo modo si riduce il „vuoto diagnostico" precedente alla disponibilità di anticorpi.

«Sindrome mononucleosica» EBV negativa

La sindrome mononucleosica viene associata più raramente ad infezioni da toxoplasmosi, herpesvirus HHV-6 o adenovirus di tipo 12.

Linfocitosi reattive senza alterazioni morfologiche

I seguenti agenti e situazioni portano a linfocitosi senza che i linfociti siano visibilmente alterati:

Agenti infettivi	*Situazioni non infettive*
Virus: • Coxsackie B • Poliovirus • Enterovirus Batteri: • Bordetella pertussis (linfociti con tacche nucleari, cellule T corrispondenti) • Bartonella henselae (malattia dei gatti) Protozoi: • Babesie (trasmesse dalle zecche)	• Reazione di ipersensitività indotta da farmaci (in combinazione ad eosinofilia) • Indotta da stress per es. dopo infarto cardiaco, trauma, attacco epilettico (seguito da neutrofilia) • Linfocitosi policlonale persistente delle cellule B con linfociti a nucleo doppio (soprattutto in fumatrici di età giovane o media) • Linfocitosi postsplenectomia con quantità elevata di cellule LGL (large-granular-lymphocytes).

Possibili alterazioni della morfologia linfocitaria nelle linfocitosi reattive

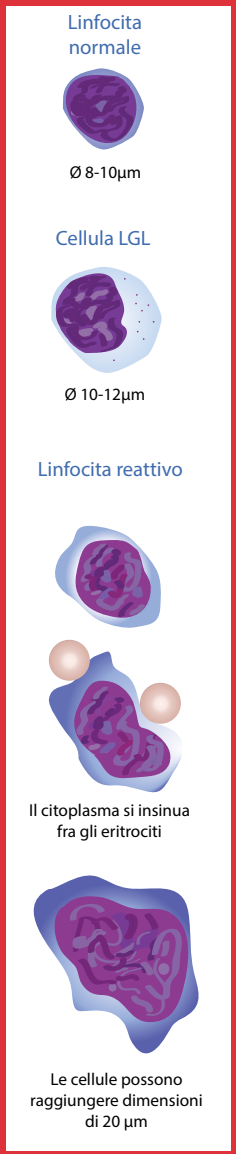

I linfociti reattivi sono caratterizzati dalle seguenti alterazioni morfologiche:

- Aumenta la dimensione (inizialmente il volume)
- La forma del nucleo tende all'ovale, con insenature e in parte contorni irregolari
- Aumenta la basofilia del citoplasma, con colorazione più intensa ai bordi e più chiara vicino al nucleo
- Si notano a volte nucleoli nei linfociti grandi
- Il citoplasma dei linfociti reattivi si insinua spesso fra eritrociti vicini.

Aggiornamento ematologico

Diagnostica delle linfocitosi reattive

Valori di riferimento negli adulti:

linfociti # 1.50-4.00 G/l

Una linfocitosi reattiva con linfociti leggermente alterati si riscontra spesso nei bambini nell'ambito di un'infezione.

La contemporanea presenza di linfociti grandi e fortemente alterati è esclusivamente tipica delle «sindromi mononucleosiche».

Le cellule sono ben identificabili in preparati microscopici del sangue periferico; in alcuni casi però può risultare difficile distinguerle da cellule neoplastiche.

Il riconoscimento di linfociti anomali negli istogrammi degli strumenti analitici può qui offrire ausilio, esso dipende però dal numero di linfociti anomali e dall'entità dell'anomalia, nonché dalle tecniche di lisi, colorazione e misurazione dello strumento.

Colophon
Autrice *Annette Steiger*
Fotografie *Dr. Roman Fried*

Consulenza scientifica
C. Hviid, Dr. C. Widmer, Klinik für Hämatologie, Universitätsspital Zürich,
Dr. J. Goede, Kantonsspital Winterthur

© 2018 Verein für medizinische Qualitätskontrolle www.mqzh.ch

La segnalazione di linfociti reattivi in diversi strumenti analitici ematologici

Orphee Mythic (3-Part Diff)

Istogramma leucocitario normale	**MQ 2018-3 H3B EBV**
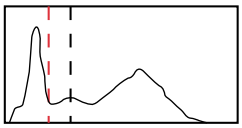	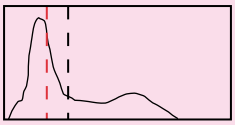
Orphee Mythic utilizza discriminatori fissi. Il picco dei linfociti è sottile e si trova al di sotto del discriminatore di sinistra.	I grandi linfociti reattivi allargano la popolazione linfocitaria a destra.

ABX Microsemi (3-Part Diff)

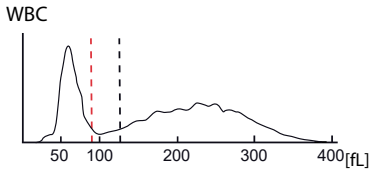	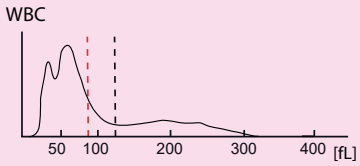
ABX Microsemi utilizza discriminatori fissi. In un istogramma normale, quasi tutti i linfociti si trovano a sinistra del discriminatore inferiore.	I grandi linfociti reattivi causano un picco doppio all'interno della popolazione linfocitaria. La curva attraversa il discriminatore inferiore a mezza altezza.

Sysmex XP300 (3-Part Diff)

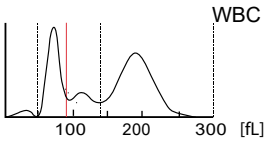	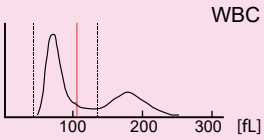
Sysmex utilizza discriminatori variabili. Nell'istogramma normale la separazione fra i linfociti e la popolazione mista è inferiore ai 100 fl.	La popolazione di linfociti è più grande e più ampia, spostata verso la popolazione mista. Il discriminatore variabile si pone al di sopra dei 100 fl.

Sysmex XE-5000 (5-Part Diff)

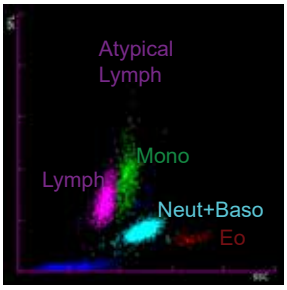	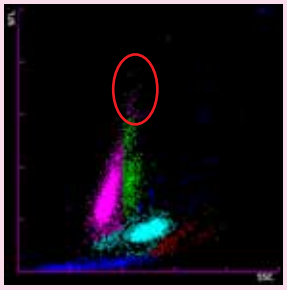
	Appaiono conteggi nel settore „Atypical Lymph“

Siemens ADVIA 2120 (5-Part Diff)

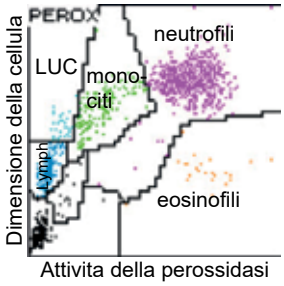	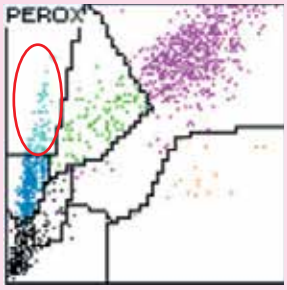
	I conteggi nel settore „LUC“ (large unstained cells) sono più numerosi.