Verein für **medizinische Qualitätskontrolle**
Association **pour le contrôle de Qualité médical**
Associazione **per il controllo di qualità medico**

Commentaire relatif à l'essai interlaboratoire B9 microbiologie 2018-4

Échantillon A: **Urine de sonde urinaire à demeure / infection urinaire**
Problème: **Bactéries potentiellement pathogènes (genre et espèce) / Antibiogramme**

Pratiquement tous les participants ont posé le diagnostic *Klebsiella pneumoniae*. *K. pneumoniae* est très facile à identifier à l'aide de Maldi-TOF, Vitek2, Api20 E et méthode biochimique du laboratoire.

Sur le plan phénotypique, une β-lactamase de type AmpC (en biologie moléculaire une β-lactamase AmpC de type DHA codée sur plasmides) a été mise en évidence dans cet isolat de *K. pneumoniae*. Le test de synergie révèle sur gélose Müller-Hinton une différence de ≥ 5mm du diamètre de zone inhibitrice entre céfoxitine avec/sans cloxacilline

Comme déjà mentionné dans le commentaire 2018-2 de l'échantillon A, la conséquence de la présence d'une β-lactamase de type AmpC codée sur plasmides n'est pas encore évoquée explicitement par EUCAST; nous avons déjà signalé qu'il est certainement conseillé de faire preuve de prudence dans le traitement par céphalosporines, comme c'est le cas en présence de β-lactamases chromosomiques de type AmpC chez *Enterobacter cloacae* etc. Nous avons accepté tous les résultats pour céfotaxime et ceftriaxone et pour pipéracilline/tazobactam.

Notre souche est intermédiaire à l'acide nalidixique. Un développement de résistance est possible sous le traitement par des quinolones en présence d'une résistance à l'acide nalidixique. Dans le cas présent, nous avons accepté tous les taux pour les quinolones. Pour la fosfomycine, il faut déterminer la CMI. Avec une CMI de 12mg/l, la souche est sensible à la fosfomycine. Selon les informations précédentes, nous n'avons pas tenu compte de la nitrofurantoïne, car elle n'est préconisée que dans les infections urinaires non compliquées à *Escherichia coli*.

Identification	**Nombre**
Klebsiella pneumoniae	63
Klebsiella pneumoniae/variicola	1
Bâtonnets à Gram négatif	1

Échantillon B: Sécrétion trachéale / pneumonie associée à la ventilation
Problème: Bactéries potentiellement pathogènes (genre et espèce) / antibiogramme

Serratia marcescens est retrouvé dans cette sécrétion trachéale en cas de pneumonie associée à la ventilation. L'identification du genre n'a posé aucun problème à l'aide de Maldi-TOF, Api 20E et méthode biochimique du laboratoire. Maldi-TOF identifie également avec un très bon score *Serratia ureilytica*, mais qui, contrairement à notre souche, devrait être uréase positive. *S. marcescens* peut être différencié de *S. liquefaciens* par la OF-xylose. Chez *S. marcescens* la OF-xylose se présente sous forme oxydative, en revanche *S. liquefaciens* fermente la OF-xylose. Ceci est révélé par une coloration jaune au bout de 24h d'incubation dans le tube OF-xylose enduit ou non d'huile de paraffine.

S. marcescens possède une β-lactamase de type AmpC, ce qui peut, en dépit d'une sensibilité in vitro, conduire à un échec thérapeutique du traitement par pipéracilline/tazobactam ou céphalosporines (sauf céfépime).

S. marcescens montre une résistance intrinsèque à l'augmentine, l'ampicilline, la céfuroxime, la colistine et la nitrofurantoïne. Selon les EUCAST expert rules (version 2.0), il fut recommandé autrefois de rapporter les aminoglycosides (sauf la streptomycine et la gentamicine) comme résistantes en raison de la présence de l'enzyme AAC(6') Ic. Les EUCAST Expert rules actuels ne le mentionne plus, nous avons accepté tous les résultats pour amikacine et tobramycine.

Identification	**Nombre**
Serratia marcescens	62
Serratia liquefaciens	1
Rhotia dentocariosa	1
Bâtonnet à Gram négatif	1

Échantillon C: Tissu / fasciite
Problème: Bactéries potentiellement pathogènes (genre et espèce)

Il s'agit d'une souche de *Streptococcus dysgalactiae* subsp*. equisimilis*: de grandes (>0.5 mm) colonies bêta-hémolytiques résistantes à la bacitracine, PYR et hippurate négatifs. Vitek2 révèle le diagnostic correct. Maldi-TOF obtient un bon résultat avec un score de 2.07, mais aussi une très bonne identification de *Streptococcus canis* (score 2.01), qui ne doit donc être identifié comme *Streptococcus* species que sur le niveau du genre. Dans ce cas, il faut en plus faire le test d'agglutination.

S. dysgalactiae subsp. *equisimilis* est normalement porteur de l'antigène de Lancefield du groupe C ou G. On a cependant constaté que *S. dysgalactiae* subsp. *equisimilis* (ainsi que le groupe *S. anginosus*) peut être porteur également de l'antigène A (Brandt CM et al. 1999. Characterization of blood culture isolates of *Streptococcus dysgalactiae* subsp. *equisimilis* possessing Lancefield's group A antigen. J. Clin. Microbiol. 37:4194-4197). Dans notre cas, il s'agit d'une souche de ce type. Mais le test PYR négatif a permis d'exclure *S. pyogenes*.

Identification	**Nombre**
Streptococcus dysgalactiae	22
Streptococcus dysgalactiae equisimilis	29
Streptocuccus dysgalactiae groupe A	2
Streptocoques bêta-hémolytiques groupe A	6
Streptococcus pyogenes	2
Streptococcus species	1
Streptococcus groupe C	1
Streptococcus groupe G	1
Bâtonnets à Gram positif	1

Échantillon D: Frottis d'une plaie profonde / cicatrisation perturbée
Problème: Bactéries potentiellement pathogènes (genre et espèce)

Il s'agit ici de *Corynebacterium amycolatum*, la corynébactérie la plus fréquemment retrouvée dans des échantillons cliniques. Elle peut provoquer des endocardites, des infections associées à des cathéters et d'autres infections, parfois elle est présente sur la peau et peut être responsable d'infections de plaies.

Notre souche est catalase et nitrate positifs. Maldi-TOF et Api Coryne ont permis une bonne identification de *C. amycolatum*. Contrairement à *C. striatum, C. amycolatum* se développe sur gélose Müller-Hinton. Sur la préparation de Gram, on observe des bâtonnets corynéformes typiques. Sur gélose au sang de mouton, *C. amycolatum* développe des colonies blanches, sèches.

Identification	**Nombre**
Corynebacterium amycolatum	48
Corynebacterium amycolatum/striatum	2
Corynebacterium amycolatum/xerosis	1
Corynebacterium propinquum	1
Corynebacterium species	7
Corynebacterium striatum	2
Bactéries corynéformes	1
Bâtonnets à Gram positif	3

Échantillon E: Ponction de sinus maxillaire / abcès dentaire
Problème: Bactéries potentiellement pathogènes (genre et espèce)

Gordonia polyisoprenivorans est retrouvé dans cette ponction de sinus maxillaire. En 1999, *G. polyisoprenivorans* a été isolé pour la première fois dans de l'eau stagnante d'un pneu de voiture. (Linos A et al. 1999. *Gordonia polyisoprenivorans* sp. nov. a rubber-degrading actinoycete isolated from an automobile tyre. Int. J. Syst. Bacteriol. 49:1785-1791). Il est capable de décomposer le caoutchouc polyisoprène. Cette capacité explique peut-être la raison pour laquelle *G. polyisoprenivorans* a déjà été isolé assez souvent chez des patients immunodéprimés porteurs de cathéters fixes (Poornima R. 2013. *Gordonia* bacteremia. J. Clin. Microbiol. 51:3443-3446). Notre souche provient initialement d'une ponction de sinus maxillaire d'un abcès dentaire, ce qui n'est pas très typique.

Il s'agit d'un bâtonnet à Gram positif, qui ne présente cependant pas de ramifications et ne forment pas de fils, contrairement à *Nocardia*. *Gordonia* sp. se développe lentement; au bout de 72 heures, les colonies sont pigmentées (rose, orange, rouge, brun), rugueuses, repliées, ne forment cependant pas de mycélium aérien.

Le diagnostic de l'espèce requiert un séquençage; dans ce cas, bonne identification de *G. polyisoprenivorans*. À l'aide de Maldi-TOF, on obtient *Arthrobacter polychromogenes* avec un score plutôt mauvais et Api Coryne identifie *Rhodococcus* sp., toutefois en mentionnant qu'il s'agit soit de *Gordonia*, de *Dietzia* ou de *Nocardia*. Nous remercions Monsieur Franco Müller de nous avoir envoyé cet isolat. Nous voulions pouvoir vous montrer cette souche sans l'évaluer pour autant.

Identification	**Nombre**
Gordonia polyisoprenivorans	18
Gordonia species	6
Gordonia sputi	1
Arthrobacter polychromogenes	1
Arthrobacter species	2
Brevibacterium species	1
Corynebacterium propinquum	1
Corynebacterium pseudodiphtheriticum	1
Microbacterium species	1
Oerskovia species	1
Paenibacillus durus	1
Pseudoarthrobacter species	1
Rhodococcus equi	2
Rhodococcus species	8
Turicella otitidis	1
Bâtonnets à Gram positif	18
Bâtonnets à Gram négatif	1

Prise de position du Comité suisse des antibiogrammes (Swiss Antibiogram Committee – SAC) sur les nouvelles définitions S I R de l'EUCAST 2019

Le 22 novembre 2018, le SAC a décidé d'adopter les nouvelles définitions S, I et R de l'EUCAST pour les tests de sensibilité:

S = sensible
I / i = sensible à une exposition / dose supérieure d'antibiotique
R = résistant.

Les tables de limites cliniques EUCAST définissent la dose standard et la dose supérieure de l'antibiotique.
Lors de l'établissement du rapport, la lettre i reste inchangée (autrefois pour intermédiaire, maintenant pour sensible avec une exposition / dose supérieurs d'antibiotique), mais la nouvelle interprétation de i doit être définie sur les rapports adressés au médecin.

EUCAST évitait auparavant les zones intermédiaires, éliminant ainsi toute zone tampon technique pour le laboratoire. EUCAST a toutefois reconnu qu'il existait des situations dans lesquelles les lectures étaient incertaines, comme par exemple les zones d'inhibition de 25 à 27 mm pour la cefoxitine chez *Staphylococcus epidermidis* ou les zones d'inhibition de 19 à 20 mm pour l'amoxicilline / acide clavulanique chez les entérobactéries (*Enterobacteriaceae*). Ces incertitudes sont dorénavant définies comme **ATU = Area of Technical Uncertainty**, à savoir des zones d'inhibition et concentrations minimales inhibitrices avec une incertitude technique. Le SAC a décidé de ne pas communiquer l'ATU aux cliniciens en tant que telles, mais d'utiliser une méthode différente pour les mesures incertaines (ATU). Par exemple, dans le cas de mesures de 25-27 mm pour la cefoxitine chez *S. epidermidis*, effectuer la CMI pour l'oxacilline ou l'agglutination du PBP2 'ou la PCR du gène mecA et ajuster le résultat en fonction du résultat de ces examens.

Le SAC avait précédemment recommandé de fixer pour l'amoxicilline / acide clavulanique une zone intermédiaire de 16-18 mm pour les entérobactéries. Le SAC recommande dorénavant de définir la limite de la sensibilité à 19 mm et de ne pas prendre en compte la proposition de l'EUCAST (valeur-limite pour l'urine à 16 mm et pour les infections systémiques à 19 mm), car souvent un *Escherichia coli* présent dans le sang est également détectable dans l'urine : les différents seuils d'interprétation pour la souche isolée de l'urine et du sang seraient déstabilisants pour les cliniciens.

Ces informations seront présentées aux infectiologues dans le cadre du Club de Pathologie le 6 février 2019 à Berne et également affichées sur la page d'accueil de la SSM.

Nous demandons à tous les laboratoires d'appliquer la nouvelle interprétation pour i sur les rapports à partir de 2019. Il appartient au laboratoire d'informer individuellement ses clients grâce à des informations plus détaillées sur ce changement d'interprétation de i - mais en tenant compte de nos décisions.

Reinhard Zbinden pour le SAC, décembre 2018

Avec nos salutations distinguées.

Prof. Dr. R. Zbinden *F.S. Hufschmid-Lim*

Antibiogramme de l'échantillon A

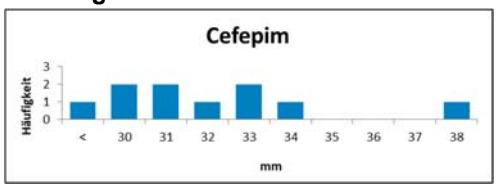

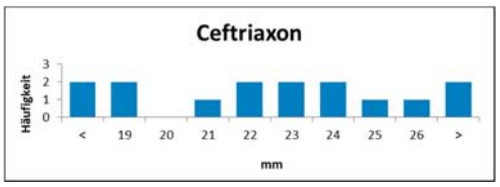

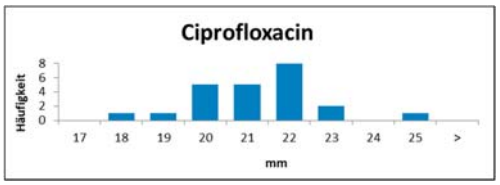

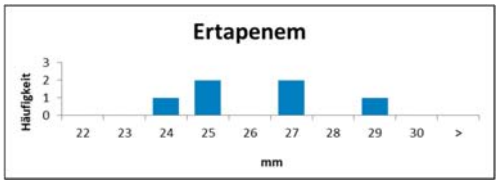

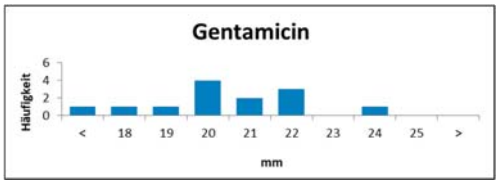

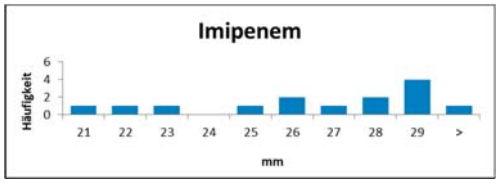

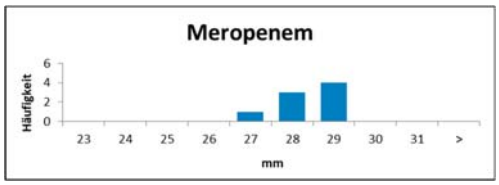

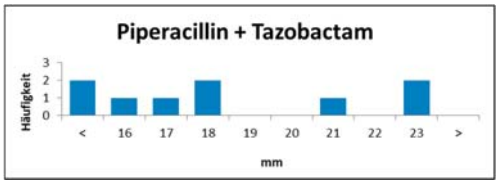

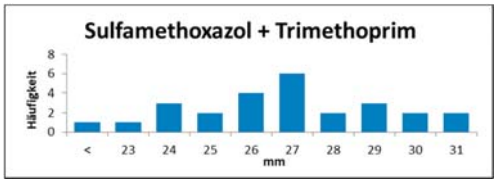
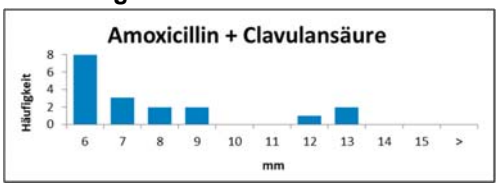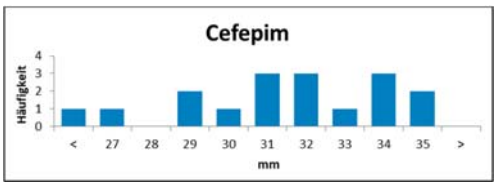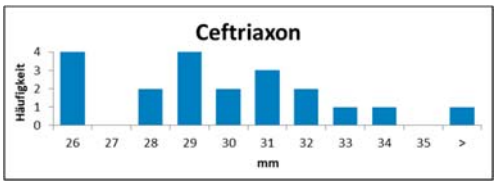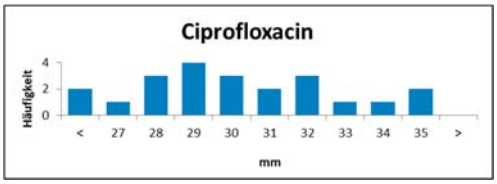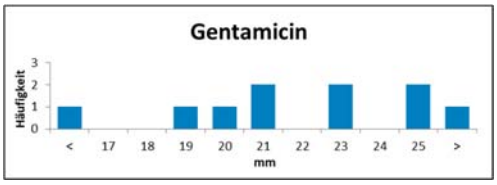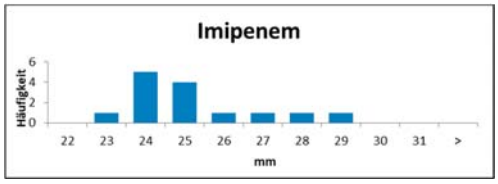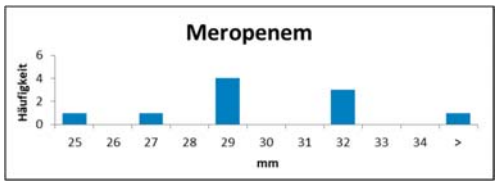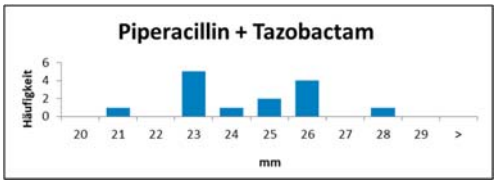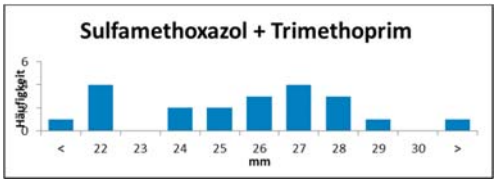
Antibiogramme de l'échantillon B